Aus der Universitäts-Frauenklinik Marburg (L.)
(Direktor: Geh. Med.-Rat Prof. Dr. E. Kehrer)

Die Uterusruptur nach Kaiserschnitt

Inaugural-Dissertation
zur Erlangung der Doktorwürde
einer Hohen medizinischen Fakultät
der Universität Marburg

vorgelegt von

Wilhelm Pfannkuch
aus Berlin

Druck: Martin & Jonske, Berlin SW 68

1933

Referent: Professor Dr. H. Naujoks
Korreferent: Geheimrat Professor Dr. E. Kehrer

Angenommen von der med. Fakultät Marburg, am 6 März 1934.

R. UNIV.
BIBLIOTHEEK
LEIDEN

„Meinem Onkel,
Herrn Dr. med. Friedrich Pfannkuch, Kassel,
gewidmet".

Digitized by the Internet Archive
in 2026

https://archive.org/details/IA41554407_0165

Die Uterusruptur nach Kaiserschnitt.

Die Einführung der Schichtnaht durch F. A. Kehrer (1881) stellt den Beginn des Werdeganges des modernen Kaiserschnittes dar. Die Verlegung des Schnittes aus dem Corpus in den Isthmus, die Ausbildung und strenge Wahrung der Asepsis, die schonenderen Narkoseverfahren u. v. a. brachten eine so weitgehende Verminderung der Mortalität, daß die Möglichkeit der häufigeren Verwendung der Schnittentbindung gegeben war. Sie blieb nicht beschränkt auf ihr ursprüngliches Anwendungsgebiet, das enge Becken, sondern fand auch Eingang in die Behandlung der Eklampsie, der Placenta praevia, der schweren Blutungen unter der Geburt (Varixblutungen, vorzeitige Placentalösung) und anderer schwerer Störungen des normalen Geburtenverlaufes.

Bei den Erfolgen, die mit der häufigeren Anwendung der Schnittentbindung gezeitigt wurden, ist es nicht verwunderlich, wenn in unserer operationsfreudigen Zeit allenthalben Stimmen laut werden, die zu einer noch stärkeren Erweiterung der Indikation zum Kaiserschnitt auffordern. Sie haben ihren Ausdruck gefunden in dem besonders von Dörffler unterstützten Aufruf von Max Hirsch vor dem Forum der Deutschen Gesellschaft für Gynäkologie in Leipzig 1929. Hirsch glaubte auf Grund einer Statistik annehmen zu müssen, daß durch eine Neuordnung der gesamten Geburtshilfe in Gestalt eines weitgehenden Ersatzes der vaginalen Eingriffe durch die Schnittentbindung vor allem eine Verminderung der kindlichen, aber auch der mütterlichen Mortalität erreicht werden könne. —

Dieser Aufruf hat eine lebhafte Diskussion im Schrifttum herbeigeführt (Wintersche Kaiserschnittstatistik u. a. m.). Bei dieser Gelegenheit wurde eingehend auf die immer noch bestehenden Gefahren hingewiesen, die der abdominellen Schnittentbindung anhaften. Trotz bestmöglicher Vervollkommnung der Asepsis stirbt noch heute ein gewisser Prozentsatz der durch Kaiserschnitt entbundenen Frauen an Peritonitis, Ileus, Pneumonie und Embolie. Naujoks errechnete in einer Sammelstatistik über 33 271 Fälle eine ungereinigte mütterliche Mortalität von 5,3 %, eine gereinigte von 3,5 %. Die kindliche Mortalität betrug 8,5 %.

Es ist nicht meine Aufgabe, Erwägungen über das Für und Wider einer Erweiterung der Indikationen zum Kaiserschnitt anzustellen. Im Folgenden soll nur auf eine der seltensten, aber auch

ernstesten Gefahren der abdominellen Schnittentbindung, die Uterusruptur in der auf den Kaiserschnitt folgenden Schwangerschaft bzw. bei der nächsten Geburt, näher eingegangen und auf ihre Bedeutung für die Prognose des Kaiserschnittes hingewiesen werden.

An Hand von zwei kurz hintereinander an der Marburger Universitätsfrauenklinik beobachteten Fällen von Uterusruptur in der Kaiserschnittnarbe soll die klinische Bedeutung dieser Komplikation in aller Ausführlichkeit dargelegt werden.

Erster Fall: Frau J., 30 Jahre alt.

Hauptbuch Nr. 216, Geburtsjournal Nr. 155/1931.

Frau J. war am 25. 4. 1927 wegen Eklampsie durch Sectio caesarea cervico-corporalis von einem Mädchen mit einem Länge-Gewichtsquotienten von $\frac{52 \text{ cm}}{3360 \text{ g}}$ entbunden worden (208/198/1927). Die Operation, bei der eine tiefblauschwarze Verfärbung der Uterusmuskulatur auffiel, war kompliziert durch eine ziemlich schwere Atonie, die erst eine Stunde nach Beendigung der Operation schwand.

Während der Rekonvaleszenz hatte die Frau mehrere Tage lang Temperaturen, auch wurde ein eklamptischer Anfall beobachtet. Es traten jedoch weder eine Bauchdeckeneiterung noch übelriechender Wochenfluß auf, die auf eine Infektion der Uteruswunde hingewiesen hätten.

Am 15. 5. erfolgte die Entlassung der Patientin bei gutem Befinden und primär und fest verheilter Bauchwunde. In der Folgezeit hat die Frau sich wohlgefühlt und stets ihre Arbeit verrichten können.

Ende Juli 1930 begann eine neue Schwangerschaft, die zunächst komplikationslos verlief. Ende Februar 1931, also zwei Monate vor dem errechneten Geburtstermin, traten recht heftige, häufig wehenähnliche Schmerzen auf, die nach einigen Tagen wieder nachließen.

Am 9. 4. 1931 bekam die Patientin ohne irgend welche Vorboten plötzlich außerordentlich heftige Schmerzen, die unvermindert anhielten, bis die Frau zwei Stunden später in die Klinik eingeliefert wurde. Bei der Aufnahme sah die Patientin blaß und schwerkrank aus und stöhnte vor Schmerzen. Der Unterbauch war, besonders nach rechts hin, druckschmerzhaft. In der Mittellinie und rechts davon waren unregelmäßige Resistenzen fühlbar, doch keine deutlichen Kindesteile. Der Uterusfundus stand am Rippenbogen. Der Puls betrug 116, Hämoglobin 65 %, Urin klar, keinerlei Beschwerden beim Wasserlassen.

Da Appendicitis und Pyelitis mit ziemlicher Sicherheit ausgeschlossen werden konnten, verdichtete sich der Verdacht auf

Abb. 1

Narbendehiszenz oder sogar schon Uterusruptur. Die Patientin wurde daher zur sofortigen Laparotomie vorbereitet. Im Vorbereitungszimmer wurde eine deutliche Verschlechterung des Be-

findens, zunehmende Blässe und wenig gespannter Puls festgestellt. Operateur: Prof. Naujoks. Bei Eröffnung des Abdomens durch Medianschnitt dicht neben der alten Hautnarbe stürzten große Mengen flüssigen und geronnenen Blutes hervor. Nach Ablösung einiger Adhäsionen zwischen Netz und vorderer Bauchwand wurde die Placenta sichtbar, die in toto gelöst mit der mütterlichen Seite nach vorn in der freien Bauchhöhle lag. Sie wurde beiseite geschoben. Das Kind befand sich in 1. Schädellage. Es lag noch zum größten Teil im Uterus und wurde nach Sprengung der Fruchtblase an den Beinen durch den großen Riß extrahiert. Wiederbelebungsversuche waren vergeblich. Nunmehr wurde auch die Placenta entfernt und der Uterus aus der mit Fruchtwasser und Blut überschwemmten Bauchhöhle hervorgezogen. Die ganze Vorderwand des Corpus klaffte breit (Abb. 1). Der unterste Teil der alten Narbe, der im cervicalen Abschnitt saß, war nur etwas gedehnt, nicht auseinandergewichen. Nach oben setzte sich der Riß bis an den Fundus heran fort. An der vorderen Uteruswand befanden sich einige leichte Netzadhäsionen, nach deren Lösung der Uterus in typischer Weise supravaginal amputiert wurde, da an ein konservatives Vorgehen bei dem schwer anämischen Zustand der Patientin und dem schlechten Befund an der Narbe nicht gedacht werden konnte. Die Cervix wurde sorgfältig mit Knopfnähten vernäht. Bei Schluß des Peritonealschlitzes wurden die Adnexstümpfe eingestülpt. Die Bauchhöhle wurde nach möglichst sorgfältiger Entfernung des fruchtwasserhaltigen Blutes und Versenken des großen Netzes in den Douglasschen Raum verschlossen.

Die Heilung verlief störungslos. Nur am zweiten Tage post operationem stieg die Temperatur einmal über 38°. Am 12. Tage stand die Patientin auf und wurde am 23. Tage bei vollständigem Wohlbefinden entlassen.

Es handelte sich also um eine vorwiegend corporale Ruptur, deren Besonderheit in ihrem Auftreten vor Wehenbeginn liegt. Auf die Ätiologie soll bei Gelegenheit der mikroskopischen Betrachtung weiter unten eingegangen werden.

Zweiter Fall: Frau Sch., 31 Jahre alt.
Hauptbuch Nr. 271, Geburtsjournal Nr. 216/1932.

Bei der Patientin war im Februar 1928 wegen engen Beckens 3. Grades (Conj. vera 7,2 cm) die Sectio caesarea corporalis ausgeführt worden (94/90/1928). Die Placenta saß damals an der Vorderwand, an der sich zahlreiche erweiterte Venen befanden. Sie löste sich auf leichten Druck, doch blieben die Eihäute zurück. Es wurde daher eine gründliche Abrasio mit scharfer Curette vorgenommen. Der Uterus kontrahierte sich schlecht. Die Rekonvaleszenz

verlief fieberfrei. Das Befinden der Patientin nach der Entlassung am 7. 3. 1928 war stets gut. Auch in den nächsten Jahren war die Patientin durchaus gesund und arbeitsfähig.

Ende August 1931 wurde die Frau wieder schwanger. Es traten nie irgendwelche Beschwerden auf. Im 2. Schwangerschaftsmonat kam die Patientin zur ambulanten Untersuchung. Es wurde ihr geraten, sich etwa am 24. 5. 1932 zur erneuten Sectio einzufinden.

Am 25. 5. 1932, mittags 12 Uhr, traten leichte Wehen auf, die die Patientin mehr als Schmerzen in der Blasengegend empfand, die nach links und rechts ausstrahlten. Die Bauchdecken waren besonders empfindlich gegen Berührung. Die Patientin konnte kein Wasser lassen.

Gegen Abend fielen der Hebamme mehrfache Schwächeanwandlungen auf, die sie sich bei den relativ leichten Wehen nicht erklären konnte. Kindsbewegungen hatte die Patientin noch am Vormittage sicher gefühlt, hat jedoch am 25., wohl wegen der Schmerzen, keine mehr mit Sicherheit bemerkt.

Abends gegen 8 Uhr verstärkten sich die Schmerzen plötzlich erheblich, so daß die sofortige Ueberführung in die Klinik notwendig erschien. Die Frau wurde um 10 Uhr in ein Auto geladen und kam um 1 Uhr in der Klinik an. Während der Fahrt im schlechtgefederten Wagen auf schlechten Straßen steigerten sich die Schmerzen bis zur Unerträglichkeit, ließen jedoch später fast vollkommen nach. Auch wurden eigentliche Wehen nicht mehr beobachtet.

Bei der Aufnahme machte die Patientin keinen schwerkranken Eindruck. Das gebräunte Gesicht war in der Umgebung der Nase etwas weißlich verfärbt. Der Puls war kaum beschleunigt, mäßig gefüllt, der Blutdruck betrug 115 mm Hg. Es bestanden keinerlei Wehen.

Der Leib erschien ziemlich stark ausgedehnt, der Uterus war schlecht durchzutasten und fühlte sich auffallend weich an. Die Mitte der alten Sectionarbe war empfindlich, in ihrer Umgebung bestand nur geringe Druckschmerzhaftigkeit. Auch hatte man den Eindruck, daß sich an der empfindlichen Stelle der Narbe eine leichte Vorwölbung befinde. Kindliche Herztöne wurden nicht mehr gehört. Wegen Verdacht auf Narbendehiszenz wurde sofortige Laparotomie beschlossen (Prof. Naujoks).

Medianschnitt in der alten Narbe. Beim Durchtrennen der Haut traf man in der Mitte der Narbe auf bräunlich verfärbtes succulentes Unterhautzellgewebe und schließlich auf ein Hämatom, das nach dem Peritoneum zu an Ausdehnung zunahm. Bei Eröffnung des Bauchfells quoll freies Blut aus der Bauchhöhle. Es bestanden breite Verwachsungen des Netzes mit der vorderen Bauchwand, die im unteren Teil ganz auseinander gewichen war.

Abb. 2

Nach Ablösung des Netzes und Hochschieben desselben wurde die mütterliche Seite der Placenta sichtbar. Bei Eröffnung der Eiblase am unteren Rande der Placenta stürzte reichliches Fruchtwasser hervor. Durch die entstandene Oeffnung wurde ein toter Knabe am Kopf extrahiert.

Erst jetzt war zu erkennen, daß die ganze Vorderwand des Uterus aufgeplatzt (Abb. 2) und die Placenta in toto ausgetreten war. Die Vorderseite des Fundus war frei von Adhäsionen, die Ränder der breit klaffenden Uteruswunde waren jedoch reichlich mit dem Netz verwachsen. In der Cervisgegend bestanden außerordentlich starke Verwachsungen, auf die dicke Blutgerinnsel aufgelagert waren, so daß man zunächst gar nicht an die Peritonealbedeckung der vorderen Cervixwand herankam. Große Hämatome erstreckten sich auch nach den Seiten, besonders nach links, bis in das Lig. latum hinein, ja sogar ein Stück retroperitoneal aufwärts zur Niere ziehend. Die Blase war ziemlich hoch hinaufgezogen und nach rechts hin durch einen breiten Adhäsionsstrang mit dem parietalen Bauchfell verbunden.

An konservatives Vorgehen war nicht zu denken. Nach mühevoller Freilegung wurde der Uterus im untersten Teil der Cervix amputiert. Die peritoneale Deckung des Stumpfes machte wegen der unklaren Verhältnisse Schwierigkeiten, auch mußten zum Schluß der Bauchwunde in Ermangelung einer einwandfreien Peritonealschicht Adhäsionsreste mit herangezogen werden. Danach typischer Schluß der Bauchwunde.

Die Rekonvaleszenz verlief störungslos. Die Patientin konnte am 10. 6. bei gutem Allgemeinbefinden nach Hause entlassen werden.

Es handelte sich also um die Ruptur einer Corpusnarbe nach etwa achtstündiger Wehentätigkeit. Die Ausdehnung der Rupturwunde wurde durch die Fahrt in einem schlecht gefederten Wagen auf schlechter Landstraße gefördert. Infolge der ausgedehnten Verwachsungen setzte sich die Dehiszenz auch auf den unteren Teil der Bauchwandnarbe fort, so daß es bei noch stärkerer Belastung zum vollkommenen Aufplatzen des Bauches hätte kommen können. — Auch hier soll zur Frage der Ätiologie bei der Betrachtung der mikroskopischen Verhältnisse Stellung genommen werden.

Im Anschluß an die mitgeteilten, praktisch wie wissenschaftlich interessanten Fälle soll die ganze Frage der Uterusruptur nach Kaiserschnitt einer genaueren Erörterung unterzogen werden, und zwar im Hinblick auf Ursachen, Lokalisation, Zeitpunkt, Symptome, Therapie, Prognose und Häufigkeit.

Die Ätiologie der Ruptur.

Es liegt nahe, daß man die Ursache einer Ruptur nach Kaiserschnitt zuerst in einer primären Untüchtigkeit der Narbe sucht, die durch verschiedene Faktoren bedingt sein kann. Die Festigkeit einer Narbe hängt vor allem ab von der Art, in der die Wunde geschlossen wurde. Noch bis um die Mitte des vorigen Jahrhunderts überließ man den Schluß der Uteruswunde der Natur

allein. Erst seit dem Jahre 1881 wurde die von F. A. Kehrer eingeführte Schichtnaht angewendet, die auch heute noch die gebräuchliche Methode ist: Man näht jede Gewebsschicht gesondert, d. h. Muscularis und Serosa getrennt. Von manchen Seiten wird auch empfohlen, drei Nähte übereinander zu legen, doch bleibt die Mucosa, abgesehen von ganz vereinzelten Autoren, bei der Naht unberücksichtigt. Bei normalen Verhältnissen und korrekter Ausführung wird so die größtmöglichste Gewähr für Haltbarkeit geleistet.

Selbstverständlich werden diese Grundbedingungen nicht immer erfüllt. Durch unvorhergesehene Schwierigkeiten, unglückliche Zufälle, überraschende Verschlechterung des Allgemeinbefindens der Patientin kann eine exakte Nahtlegung erschwert oder verhindert werden. So werden einige in der Literatur mitgeteilte Fälle der Naht selbst zur Last gelegt. In dem von v. Dahl beobachteten Falle von Uterusruptur war die Naht beim vorangegangenen Kaiserschnitt sehr erschwert gewesen. Die Fäden schnitten bei der außerordentlichen Weichheit des Gewebes glatt durch. Auch Istel fand an einem exstirpierten Uterus Spuren von durchgeschnittenen Stichkanälen. Die Folge dieses Durchschneidens ist ein Klaffen der Wundränder. Die Gewebslücke wird dann durch Bindegewebe gefüllt, das ja kürzere Zeit zur Neubildung braucht als glatte Muskulatur.

Eine primär untüchtige Narbe kann ferner noch entstehen durch Weiterreißen des Schnittes bei der Extraktion des Kindes, wie es Hellmuth beschreibt. Der Riß wird durch die Unregelmäßigkeit seiner Wundränder nie eine so gute Narbe abgeben wie ein Schnitt.

Aber auch eine zu feste Naht kann die Narbenbildung ungünstig beeinflussen. Küstner machte die Feststellung, daß die Ruptur oft nicht direkt in der Narbe, sondern unmittelbar daneben erfolgt. Er sieht dieses als Folge der Ernährungsstörung an, die das von den Nähten zu stark komprimierte Gewebe betrifft. Schwarz und Paddock weisen auf Grund ihrer Versuche am Schweineuterus auf die große Empfindlichkeit der glatten Muskulatur gegen Nahtzug hin. Sie fordern ein Minimum von Nähten und verwenden Silber statt Catgut. Istel spricht direkt von Nekrosen durch Nahtzug. Außerdem weist er darauf hin, daß durch die Auflösung von gehäuften Catgutnähten Muskellücken entstehen, weshalb er die Zahl der Nähte möglichst beschränkt wissen will. Die bindegewebige Ausfüllung der Muskellücken wird stets eine vollkommene muskuläre Regeneration verhindern.

Gewebslücken können auch entstehen durch Blutungen in die Naht hinein, wie sie sich oft nicht vermeiden lassen. Kerr betont, daß es sich beim puerperalen Uterus um teilweise degenerierende Muskulatur handelt. Durch die unregelmäßig verteilten Muskelschichten entstehen Taschen in den Schnittflächen, die vor allem

wegen der Ansiedelungsmöglichkeit für virulente Erreger gefährlich sind, dann aber auch die Bildung kleiner Hämatome begünstigen. — Sellheim weist in einer Ausführung über die Vorteile der cervicalen Schnittführung gegenüber dem klassischen korporalen Kaiserschnitt darauf hin, daß sich eine noch so fest geknüpfte Naht im Corpusteil bei der durch die Involution bedingten Verminderung der Wanddicke unbedingt lockern muß, wodurch sowohl die Möglichkeit für eine Blutung in die Naht wie auch das Durchwandern von Keimen in die Bauchhöhle gegeben sei. Es trifft dies jedoch nur für die Corpusnaht zu. — Bailey führt einen von ihm beobachteten Fall auf eine Blutung in die Naht zurück, desgleichen Steinforth. Istel hebt als einen Vorteil der Schnittführung nach Fritsch (Fundusquerschnitt) hervor, daß sie nur das Gebiet der Endäste der Arteria uterina trifft, weshalb die Blutungsgefahr relativ gering sei. Damit wäre dann natürlich auch die Gefahr einer intramuskulären Blutung herabgesetzt.

Eine große Bedeutung wird ferner dem Auftreten von Drüsengewebe in der Narbe beigemessen (Steinforth, Abraham, Williamson, Rother, Sceuwicz u. a.) Diese Drüseninseln entstehen durch Transplantation beim Anlegen der Naht. Geller weist besonders auf die durch sie bedingte Haltbarkeitsverminderung der Narbe hin. Der Gesamtquerschnitt der Muskulatur wird durch die Zwischenlagerung dieser Drüseninseln verringert, also: Dehnungsfähiges Gewebe wird vermindert und an seine Stelle tritt Gewebe, das einer Beanspruchung auf Zug keinen allzugroßen Widerstand entgegensetzen kann. Außerdem wird sekundär durch die Hypertrophie und Umwandlung dieser Drüsen in deciduale Elemente während der Schwangerschaft die Muskulatur noch weiter auseinander gedrängt. Bestehen nun gar irgendwelche noch so feine Verbindungen mit der Decidua basalis, so können diese dem Vordringen von Placentargewebe den Weg weisen, wodurch ausgedehnte Wandusuren entstehen können. (Es führt dies schon in das Gebiet der sekundären Narbenschädigungen, die weiter unten besprochen werden sollen.) Geller gibt auf Grund dieser Feststellungen dem cervicalen Kaiserschnitt den Vorzug, da die Cervixdrüsen in der Schwangerschaft nicht in dem Maße hypertrophieren, wie die Corpusdrüsen. Wie leicht eine Verlagerung von Drüsengewebe erfolgt, beweist der von Hendry mitgeteilte Fall. Drei Jahre nach einer abdominellen Schnittentbindung bildete sich in der Gegend der Narbe in der Bauchwand ein Knötchen, das sich bei jeder Menstruation schmerzhaft vergrößerte. Bei einer erneuten Laparotomie wurde es entfernt und erwies sich bei mikroskopischer Untersuchung als ein Stück Endometrium. Es ist vielleicht bei der Extraktion des Kindes in die Bauchdeckenwunde verlagert worden und hat sich dort

langsam weiter entwickelt. Um die Gefahr einer Transplantation von Drüsengewebe zu begegnen, warnt Geller auf Grund seiner mikroskopischen Narbenuntersuchungen vor dem Mitfassen von Mucosa bei der Naht. Andere Autoren (Kerr, Pokrowsky und Rabinowitsch) beobachteten jedoch Rinnenbildungen an der Innenseite der Narbe, in die die Eihäute eingedrungen waren. Dadurch können Narbenhernien entstehen. Als Ursache für diese Rinnenbildung werden nicht genügend tiefgreifende Nähte angegeben. Kerr näht die Mucosa gesondert, ebenso die Muscularis und Serosa.

Für eine günstige Heilungstendenz ist ferner der Zeitpunkt von Bedeutung, in dem der Kaiserschnitt erfolgte. Greenhill und Benson Bloom weisen darauf hin, daß die Uteruswunde um so schlechter heilt, je länger die Frau unter der Geburt stand.

Als die wichtigste Ursache für die Untüchtigkeit der Narbe gilt die Infektion. Durch das Eindringen von Bakterien in die Wunde wird eine lokale Entzündung hervorgerufen. Sie bedingt eine Zirkulationsstörung mit Exsudation im Wundgebiet, in deren Gefolge degenerative Prozesse entstehen. Erst danach tritt eine Gewebsregeneration auf. Es kommt dabei jedoch nicht zum gewebsspezifischen Ersatz; vielmehr tritt an die Stelle des zugrunde gegangenen Gewebes (besonders der für die Haltbarkeit wichtigen Muskulatur) sogenanntes Granulationsgewebe, das sich vom Bindegewebe ableitet (Lexer). Es sind dies alles Vorgänge, die geeignet sind, die Haltbarkeit der danach entstehenden Narbe herabzusetzen. Die Bedeutung einer Infektion für das Zustandekommen einer Uterusruptur wird beleuchtet durch die Häufigkeit der anamnestischen Angabe einer stärkeren Temperaturerhöhung (Klein, v. Dahl, Williamson, Steinforth, Engels, Strache, d'Arcy, Barbara, Hinrichs, Banister, Hillis, v. Lehoczky-Semmelweis, Vogt) oder gar einer Bauchdeckeneiterung (Hornung, Istel, Steinforth) im Wochenbett nach der Schnittentbindung. Der von Steinforth veröffentlichte Fall zeigte noch deutliche Spuren zweier Infektionsherde - - eines Bauchdeckenabszesses und einer Eiterung der Uteruswunde. — Klein berichtet über einen Fall von Ruptur mit Kommunikation des Darmes mit der Uterushöhle nach klassischem Kaiserschnitt mit sekundärer Heilung. — In den Fällen von v. Dahl, Engels, v. Lehoczky-Semmelweis haben noch andere Faktoren die Ruptur verursacht (siehe unten). Besondere Hinweise auf die große Bedeutung der Infektion für die Entstehung einer Narbenschädigung finden sich bei Istel, Wille, Pokrowsky und Rabinowitsch, Courvelaire.

Zur Verminderung der Infektionsgefahr (aber auch wegen besserer Möglichkeit einer Ruhigstellung des Wundgebietes) wird gerade in neuerer Zeit dem tiefen transperitonealen Kaiserschnitt

der Vorzug gegeben. Strache u. a. weisen auf die Gefährlichkeit einer vaginalen Untersuchung ante operationem hin. Strache legt ihr einen Fall zur Last.

Schließlich ist sicher für die primäre Leistungsfähigkeit einer Narbe von Bedeutung, ob der Schnitt die Insertionsstelle der Placenta trifft oder nicht. Kynoch weist an Hand von zwei Fällen von klassischem Kaiserschnitt auf den nachteiligen Einfluß hin. Scepe und Müller beobachteten je eine Ruptur nach cervicalem Kaiserschnitt bei Placenta praevia, wobei der Schnitt in die Placentarinsertion fiel. Müller zieht daher bei Placenta praevia die corporale Schnittführung vor. v. Lehoczky-Semmelweis schildert einen Fall von Schnittführung an der Hinterwand des Uterus nach Sänger wegen vorn sitzender Placenta. Besonders unglücklich liegt der von Hellmuth mitgeteilte Fall. Die erste Entbindung wurde nach der cervicalen Methode bei Placenta praevia ausgeführt, wobei der Schnitt in die Insertionsstelle der Placenta fiel. Bei der erneuten Gravidität erfolgte ante terminum die Ruptur in der Narbe, in der die wiederum tief sitzende Placenta inserierte.

Dieser Fall leitet über zu den sekundären Schädigungen, die eine primär vielleicht fehlerfreie Narbe treffen kann und führt uns zugleich eine Gefahrquelle vor Augen, die um so stärker zu bewerten ist, als sie weder durch große Sorgfalt noch durch Aenderung der Operationsmethode je zu beseitigen sein wird: Die Insertion der Placenta in der Narbe bei erneuter Schwangerschaft. Vogt, Wilson, Süßmann, Tornhill, Devraigne und Laënnec, Calvanico, Hellmuth, Rother, la Monica, Hornung u. a. legen ihr die Ruptur in den von ihnen mitgeteilten Fällen zur Last. Wie ernst dieses Vorkommnis zu bewerten ist, beleuchten die Angaben von Abraham, wonach etwa 50 % aller Narbenrupturen verursacht werden durch die zerstörende Wirkung der Placentarzotten. Es handelt sich dabei nicht um eine Ruptur im Sinne einer durch Lockerung und Ueberdehnung unelastischen Gewebes bedingten Dehiszenz, sondern um ein Vordringen der Placentazotten in das Narbengewebe, das sie dann zernagen, zerstören, auflösen. Die mechanische Auseinanderdrängung der Narbe kommt erst sekundär in Frage. Mithin ist der Vorgang am besten mit der „Ruptur" einer schwangeren Tube vergleichbar. Auch die gute Vaskularisation der Narbe, auf die Calvanico hinweist, entspricht der gefäßreichen Tubenwand. Der atypische ungeeignete Mutterboden regt die Placenta zu pathologischem Tiefenwachstum an (H. O. Neumann), was noch gefördert wird durch das Auftreffen der vordringenden Zotten auf Drüseninseln, die in die Narbe eingesprengt sind und deren Bedeutung ja schon oben beleuchtet wurde. So kommt es begreiflicherweise oft schon während der Schwanger-

schaft ohne jegliche Wehentätigkeit zur Ruptur (Wilson, Hoffmann, Rother, Hornung).

Die von Süßmann und Williams beobachteten Fälle von sekundärer Bauchhöhlenschwangerschaft, die ja in den ersten Monaten entstanden sein muß, sind wohl mit ziemlicher Sicherheit einer Usurierung der Narbe durch die in ihr inserierende Placenta zur Last zu legen. Fuchs beobachtete an Narben, in denen die Placenta inserierte, ausgedehnte Verdünnungen. In einem Falle fand er nur noch eine papierdünne Muskellage unter der Uterusserosa. In einem anderen Falle hatten die Placentazotten die Narbe am Isthmus soweit zerstört, daß nur noch der Bauchfellüberzug die Uterushöhle gegen das Abdomen hin abschloß. In dem von H. O. Neumann aus der Marburger Klinik mitgeteilten Falle hatte die Placenta die alte Kaiserschnittnarbe soweit durchwachsen, daß die Zöttchen auf der Außenseite des Uterus zum Vorschein kamen. In ihrem Bereich war es zu einer schweren peritonealen Blutung gekommen. Eine eigentliche Ruptur bestand nicht. Die Patientin konnte durch Operation gerettet werden.

Um eine andere Form der Zernagung der Uteruswand durch die Placenta handelt es sich in dem von Vogt beobachteten Falle. Die Frau wurde bei der dritten Geburt durch intraperitonealen cervicalen Kaiserschnitt entbunden. Die vierte Geburt verlief spontan. Im Verlauf der fünften Gravidität kam es mehrfach zu starken Blutungen, die bei Wehenbeginn lebensbedrohlich wurden. Es sollte daher die erneute Sectio ausgeführt werden. Dabei zeigte sich ein handtellergroßes kreisrundes Loch an der vorderen Cervixwand, in dem die Placenta sichtbar war. Die starken Blutungen während der Schwangerschaft sind wohl auf die Arrosion von Gefäßen durch die Placentazotten zurückzuführen.

Nun kann weiter die Ruptur auch mechanisch durch zu starke Beanspruchung einer guten, einwandfreien Kaiserschnittnarbe erfolgen. Devraigne und Laënnec beobachteten eine Uterusruptur im 8. Monat bei Polihydramnie, wobei sie die Ueberdehnung der Wand und damit der Narbe als Rupturgrund betrachteten. Der Fall liegt jedoch nicht ganz klar, da gleichzeitig die Placenta in der Narbe inserierte. Es liegt nahe, dieses mit als Ursache der Ruptur anzusehen. Wille mißt der Polihydramnie auch keine Bedeutung bei, zumal er zweimal bei einer Frühgeburt, also ohne pathologische Ueberdehnung, eine Ruptur beobachtete.

Daß auch ein Trauma als direkte Ursache in Frage kommen kann, beweist der von v. Dahl mitgeteilte Fall. Die Patientin war in eine Grube gestürzt. Die Ruptur erfolgte in der Narbe.

Auch eine Ueberlastung durch direkte Zerrung und Dehnung der Narbe bei geburtshilflichen Operationen bei

der nachfolgenden Entbindung kann ein Auseinanderweichen der Narbe bedingen. Küstner teilt einen Fall mit, bei dem wegen sekundärer Wehenschwäche nach vergeblicher Verabreichung von Wehenmitteln schließlich die manuelle Extraktion am vorgefallenen Fuß ausgeführt wurde. Bei der anschließenden digitalen Austastung wurde eine offenbar violente Ruptur bemerkt und der Uterus per laparotomiam exstirpiert. Wille berichtet in seiner Zusammenstellung der an der Frauenklinik der Charité beobachteten Geburten nach vorangegangenem Kaiserschnitt über zwei violente Rupturen in der Kaiserschnittnarbe, die eine durch Wendung, die andere durch Metreuryse verursacht. Sehr interessant ist auch der von Cabanes beobachtete Fall. Da die Patientin eine erneute Schnittentbindung ablehnte, wurde die Frühgeburt vier Wochen ante terminum mittels Metreuryse eingeleitet. Dabei entstand ein Riß an der vorderen Muttermundslippe, der sich bis in die alte Kaiserschnittnarbe fortsetzte. Die Ruptur wurde beim Eingehen zur Wendung erkannt und die Patientin durch Hysterektomie geheilt.

Schließlich warnt Abraham sogar vor der Anwendung von Hypophysenpräparaten bei der auf den Kaiserschnitt folgenden Geburt, da dadurch die Uterusmuskulatur zu übermäßiger Wehentätigkeit angeregt würde, was leicht eine Ruptur in der Narbe zur Folge haben könne. Es ist einleuchtend, daß die Narbe den schwächsten Punkt der Uteruswand darstellt und daß diese dann bei zu hoher Beanspruchung gerade dort auseinanderweicht. Allerdings wird diese Anschauung, die Narbe bedeute einen Locus minoris resistentiae, von Baumm abgelehnt. Zweifellos treten ja auch die mechanischen Faktoren, die beim Zustandekommen der Ruptur eines normalen Uterus die Hauptrolle spielen, hier wesentlich zurück hinter den Anomalien der Narbe.

Ob der Zeitraum zwischen vergangener Sectio und erneuter Schwangerschaft für die Narbentüchtigkeit und damit für das Entstehen einer Ruptur von Bedeutung ist, bleibt noch umstritten. Steinforth, Hornung und Küstner erkennen diesen Punkt an. Letztere fordern Konzeptionsverhütung für die Dauer von einem Jahr nach der Schnittentbindung. Abraham hingegen lehnt den baldigen Eintritt einer erneuten Gravidität kurz nach der Sectio als Ursache oder Disposition für eine Ruptur ab.

Nachdem sich bei der Betrachtung der Ursachen einer Uterusruptur nach vorangegangenem Kaiserschnitt gezeigt hat, daß vor allem primäre Veränderungen an der Narbe selbst von größter causaler Bedeutung sind, sei hieran anschließend noch auf die

Histologie der Uterusnarben

eingegangen. Zu ihrer besseren Verständlichkeit diene ein kurzer Ueberblick über die normalanatomischen Verhältnisse der Uterus-

wand. Im Corpus finden sich vier Muskelschichten (Henke-Lubarsch):

1. das Stratum musculare submucosum, die innerste, mehr längs gerichtete Schicht, 2. das Stratum vasculare, die ringförmige querverlaufende Schicht, die die großen Gefäße führt, 3. das Stratum supravasculare, die äußere quer- und längsverlaufende Schicht, und 4. das Stratum subserosum, eine schmächtige längsverlaufende Muskellage. In der Cervix finden sich nur drei Schichten, eine äußere und innere longitudinale und eine mittlere zirkuläre Muskellage.

Gegenüber der starken Ausbildung der muskulären Elemente finden wir Bindegewebe nur im Perimetrium, in ganz geringem Ausmaß auch als Muskelscheiden, und als reticuläres Schleimhautbindegewebe (Henke-Lubarsch). Also stellt die Uteruswand ein vorwiegend elastisches, zugfestes System dar. Durch die Bildung einer Narbe können daher wesentliche Aenderungen der Funktionsfähigkeit des Gewebes eintreten. Die glatten Muskelfasern haben eine sehr geringe Regenerationsenergie (Aschoff). So wuchern bei der Wundheilung nur Gefäßendothelien und vor allem alle Arten von Bindegewebszellen (Fibroblasten, Fibrozyten). Erst sekundär wachsen dann auch Muskelfasern in das so gebildete, oft gänzlich undifferenzierte Narbengewebe hinein (Pokrowsky und Rabinowitsch). Der Grad der muskulären Regeneration ist sehr verschieden. Audebert fand bei der Untersuchung von 38 Kaiserschnittnarben in

73 % völlige muskuläre Regeneration,
11 % unvollständige muskuläre Regeneration,
14 % fibröse Narben.

Weniger günstig sind die Befunde, die Greenhill und Benson Bloom bei der Untersuchung von 37 Probeexzisionen bei wiederholtem Kaiserschnitt erhoben. Es ergaben sich in

16 % völlige muskuläre Regeneration,
70 % geringfügige Vernarbung,
14 % schlechte Narben.

Pokrowsky und Rabinowitsch errechneten aus der Literatur, wobei obige Zahlen mit einbezogen wurden

54 % völlige muskuläre Regeneration,
29 % unvollkommene muskuläre Regeneration,
17 % schlechte Narben.

Audebert und Rascol fanden in einem Falle die ganze Narbe von Muskelbündeln durchzogen, in einem anderen war histologisch kein Unterschied zur normalen Uteruswand festzustellen; desgleichen beobachteten Guerin-Valmale und Caudière bei der Untersuchung einer Narbe 21 Monate post operationem.

Auch Bach fand bei der genauen Untersuchung zweier alter Kaiserschnittnarben (an ein und demselben Uterus) vollkommene muskuläre Regeneration. Die Tatsache der vorangegangenen Sectio war nur aus einer atypischen Verlaufsrichtung der Muskelfasern zu erkennen. Schwarz und Paddock konnten bei ihren Experimenten am Schweineuterus schon 10 Wochen post operationem keine Abweichung von den normalen Verhältnissen mehr feststellen.

Demgegenüber beobachteten Calvanico, Dossena, Piccoli, Barbara und Hinrichs eine vorwiegend bindegewebige Wundheilung, wobei die beiden letztgenannten Autoren noch Zeichen einer Sanatio per secundam intentionem vorfanden. War die Heilung durch eine Eiterung gestört, so können chronische Entzündungen mit Fibrosis und Atrophie des Muskelgewebes, Leukocyteninfiltration und Venenerweiterungen bestehen bleiben, wie sie Williamson in einem von ihm untersuchten Falle fand.

Je nach dem Grade der Ernährung findet man das Bindegewebe reicher oder ärmer an Kernen, je nach der Regenerationskraft des Gewebes und dem Alter der Narbe sind noch Fibroblasten und jugendliche undifferenzierte Zellformen vorhanden, oder aber der Neubildungsprozeß ist vollkommen zur Ruhe gekommen. Ueber die Bedeutung des Vorkommens von Drüsenschläuchen und decidualen Elementen wurde schon weiter oben gesprochen.

Schließlich findet man noch gelegentlich Reste des Nahtmaterials (Hartmann und Löschke), die dann meist in ihrer Umgebung eine leicht entzündliche Reaktion hervorgerufen haben und von Phagozyten umgeben sind.

Die von den eingangs erwähnten Fällen gewonnenen Präparate wurden nun auch einer genauen histologischen Untersuchung unterzogen. Es wurden mikroskopische Präparate aus den Rändern der Rupturstelle geschnitten und mit folgenden Färbemethoden behandelt: 1. Hämatoxilin-Eosin-Färbung, 2. van Giesonsche Färbung, 3. Fibrinfärbung, 4. Elasticafärbung.

In Fall 1 läßt schon die makroskopische Betrachtung der von dem rechten Rande der Rupturstelle gewonnenen Schnitte eine Einziehung in der Narbengegend, sowohl vom Cavum uteri wie auch von der Außenseite her erkennen. Es besteht eine deutliche Konvergenz der einzelnen Muskelbündel zur Narbe hin. Die tiefste Stelle der Einziehung an der Außenseite ist noch im Schnitt sichtbar und durch Blutansammlung deutlich markiert. Die Ruptur erfolgte also nicht genau in der Narbe, sondern dicht daneben. Die Narbe selbst erscheint in ihrem Gefüge homogener als die normale Uteruswand, deren Struktur schon mit bloßem Auge einigermaßen zu erkennen ist. Bei mikroskopischer Untersuchung ist die Uebergangsstelle von normaler Muskulatur zur Narbe nur ungenau festzustellen, da die Muskelfasern die Narbe reichlich durchziehen. Die einzelnen Muskelbündel sind hier jedoch kleiner und in ihrer

Richtung nicht mehr einheitlich. Sie sind von reichlichem Bindegewebe umgeben. Die einzelnen Muskelfasern sind atrophisch, mit kleinen, z. T. nur schwach gefärbten Kernen. Gefäße finden sich im Narbengebiet weniger als in der normalen Muskulatur, auch sind sie auffallend klein. Placentargewebe oder drüsige Elemente sind nirgends festzustellen, ebenso wenig wie Ueberreste des Nahtmaterials.

Sehr interessante Aufschlüsse gewährt die genauere Betrachtung der Rupturstelle selbst. Es ist deutlich zu erkennen, daß die Decidua nicht nur die im Schnitt sichtbare Uterusinnenwand, sondern auch etwa $^3/_5$ der Rupturstelle überkleidet. Es muß also an dieser Stelle schon eine Dehiszenz bestanden haben, ehe sich die Decidua entwickelte. Die unter dem Decidualüberzug liegende Muskulatur besteht aus lockeren Bündeln, denen man eine schon seit längerer Zeit bestehende Loslösung aus dem zugfesten elastischen System ansieht. Sie sind deutlich zusammengeschnurrt und haben sich dabei zum Teil eingerollt, wodurch ziemlich große Hohlräume entstanden sind. In den äußeren $^2/_5$ der Narbe fehlt diese starke Auflockerung der Muskelbündel. Dicht unter der Oberfläche ist ein in der Rupturstelle liegendes Muskelbündel längs getroffen. Es ist in sich vollkommen aufgefasert, was wohl auf das Schneiden zurückzuführen ist. Immerhin ist es vielleicht ein Hinweis darauf, daß dieses Muskelbündel keine allzugroße Widerstandsfähigkeit mehr besaß; jedenfalls finden sich derartige Veränderungen an keiner anderen Stelle mehr.

Es ist also eine vorwiegend muskuläre Konsolidierung erfolgt. Hinweise auf Störungen im Heilungsprozeß bestehen nicht. Die Vaskularisation im Narbengebiet steht hinter der der normalen Wand zurück. Der innere Teil der Narbe läßt eine schon seit längerer Zeit bestehende Dehiszenz erkennen.

Über die Ätiologie dieser Ruptur lassen sich auch nach dieser mikroskopischen Betrachtung nur Vermutungen aufstellen. Die zerstörende Wirkung der Placentarzotten ist auszuschließen, da am makroskopischen Präparat deutlich die Insertionsstelle der Placenta an der Hinterwand zu erkennen ist. Auch die Annahme einer sekundären Heilung findet durch nichts ihre Berechtigung. Die im Wochenbett nach dem Kaiserschnitt beobachteten vorübergehenden Temperaturerhöhungen stehen wohl mit dem eklamptischen Anfall in Zusammenhang. Es wird sich um eine leichte puerperale Eklampsie gehandelt haben. Einen schädigenden Einfluß dieser Komplikation auf die Narbenbildung kann man sich schwer vorstellen. Bei dem starken Überwiegen der muskulären Elemente gegenüber dem Bindegewebe kann auch von einer primär schlechten Narbe nicht gesprochen werden.

So bleibt als einzige Veränderung die Atrophie der Muskelfasern. Diese kann primär bedingt sein, teils durch Ernährungs-

störung durch die Naht, teils dadurch, daß Muskelfasern bei der Regeneration in mangelhaft ernährtes Gewebe vordrangen. Die im Beginn der Heilung gebildete fibrinöse und bindegewebige Gewebslücke (bindegewebiges Keimgewebe, Lexer) war für sie ein schlechter Nährboden und so konnten sie sich nur mangelhaft entwickeln.

Andererseits kann die Atrophie auch sekundäre Ursachen haben. Als erste sei auf die Inaktivitätsatrophie hingewiesen. Die einzelnen Fasern und Bündel sind allseitig von Bindegewebe umgeben, das als mehr oder minder unelastisches Gewebe die Kontraktionsmöglichkeit der muskulären Elemente stark vermindert. Jede Muskelfaser ist gewissermaßen von einer unnachgiebigen Röhre umgeben, an deren Endpunkten sie fixiert ist. Da sich die Röhre nicht verkürzen läßt, kann sich auch der Muskel nicht verkürzen. Mithin muß er atrophieren.

Doch könnte auch die Gravidität als mechanisches Moment von Bedeutung gewesen sein. Die ganze Uteruswand dehnt sich durch die allmähliche Streckung der im Ruhezustand gewundenen Muskelfasern (Bumm). Die Narbe hingegen ist nicht oder nur zu geringen Graden dehnungsfähig. Es wirkt daher ein starker Zug auf sie ein, durch den wahrscheinlich eine Einengung der Gefäße verursacht wird. So kommt es dann zur Ernährungsstörung der zwischen dem Bindegewebe liegenden Muskulatur.

Wie dem auch sei, durch die Atrophie der Muskelfasern wird die Gewebskonsolidierung gelockert und es hat sich dann allmählich der Vorgang abgespielt, den Küstner beschreibt. Die atrophischen und also in ihrer Substanz verminderten Fasern werden durch den auf sie wirkenden starken Zug aus ihren bindegewebigen Lagern gezogen. So ist wohl die Tatsache, daß die Ruptur an der Übergangsstelle von der normalen Uteruswand zur Narbe erfolgte, zu erklären. Im inneren Teil der Narbe ist die Dehiszenz schon in den ersten Monaten der Gravidität erfolgt, so daß die Decidua Zeit hatte, in den so entstandenen Spalt hineinzuwuchern. Der verbleibende schmale Rest der Wand rupturierte dann plötzlich. Ein strikter Beweis für diese hypothetischen Ausführungen läßt sich natürlich nicht erbringen, doch scheint die Erklärung recht plausibel.

In Fall 2 liegen die Verhältnisse zum Teil ähnlich. Auch hier erkennt man bei Betrachtung des mikroskopischen Präparates mit dem bloßen Auge eine ausgesprochene Konvergenz der Muskelbündel nach der Narbe hin. Die mikroskopische Untersuchung zeigt jedoch, daß die muskuläre Regeneration in diesem Falle wesentlich besser ist als in Fall 1. Das Bindegewebe ist nur wenig vermehrt. Die Muskelfasern an der Rißstelle unterscheiden sich weder in der Form noch im Aussehen von der übrigen Muskulatur.

Von besonderem Interesse ist die Tatsache, daß sich in der nächsten Umgebung der Rißstelle, etwas mehr der Innenseite genähert, einige ziemlich stark erweiterte Drüsenschläuche finden, die zum Teil in gleicher Richtung mit der Oberfläche verlaufen. Die Einziehung auf der Innenseite ist mit decidualem Gewebe überzogen, ja man hat den Eindruck, daß die Lücke ausgefüllt war mit decidualen Elementen. Eine Verbindung derselben mit den genannten Drüsenschläuchen ist im mikroskopischen Präparat nicht zu erkennen.

Auffällig ist ferner, daß aus den in ziemlich reichlicher Zahl vorhandenen Gefäßen allenthalben in der Umgebung der Rißstelle Blut ausgetreten ist. Es ist dies wohl allein durch die mechanische Zugwirkung zu erklären.

Zur Klärung der Frage nach der Ätiologie können diese Ergebnisse der mikroskopischen Untersuchung nur wenig beitragen und man ist genötigt, die makroskopischen Befunde mit heranzu ziehen. Von besonderer Wichtigkeit ist die Tatsache, daß sich zwischen Uterusnarbe und Bauchwand breite feste Verwachsungen fanden. Dieser Umstand allein kann erklären, daß diese Narbe trotz ihrer recht guten muskulären Regeneration den an sie gestellten Anforderungen nicht gerecht werden konnte. Irgendwelche Zeichen einer sekundären Heilung sind nicht vorhanden. Die Wandverdünnung an der Narbenstelle ist wohl als Disposition, nicht aber als Ursache anzusehen. Die in die Narbe eingelagerten Drüsenschläuche können dadurch, daß sie während der Schwangerschaft hypertrophierten, für das Zustandekommen der Ruptur eine gewisse Bedeutung gehabt haben. Als wichtiger ätiologischer Faktor wären sie zu werten gewesen, wenn die Placenta in der Narbe inseriert hätte. Das makroskopische Präparat läßt jedoch ihren Sitz an der Hinterwand erkennen. Somit konnten die Drüsenschläuche bei ihrer relativ geringen Zahl nur eine unbedeutende Haltbarkeitsverminderung bewirken.

Im vorliegenden Falle war also die Ausdehnungsfähigkeit der Gebärmutter stark beschränkt durch umfangreiche postoperative Verwachsungen zwischen Uterusnarbe und Bauchwand nach dem vorangegangenen Kaiserschnitt. Die dadurch hervorgerufenen veränderten Druckverhältnisse verursachten dann die Ruptur in der Kaiserschnittnarbe, die, trotzdem sie nur ganz geringe Mängel aufwies, doch den schwächsten Punkt der Uteruswand darstellte.

Lokalisation und Ausdehnung der Ruptur.

Da die Ruptur in den allermeisten Fällen in der Narbe selbst erfolgt, so hängt ihr Sitz im Wesentlichen von der Art des vorangegangenen Kaiserschnittes ab. Sie kann also im Fundus, im Corpus und in der Cervix erfolgen. Die cervicale Methode ist nach den Angaben einiger Autoren (Wetterwald, Abraham)

prozentual weniger belastet als der Corpusschnitt (0,28 % gegen 1—4 % der corporalen Schnittführung). Es soll darauf noch weiter unten eingegangen werden. Klarer als Zahlen sprechen jedoch einige einzelne Beobachtungen für die größere Haltbarkeit der Cervixnarben. Steinberg fand beim zweiten Kaiserschnitt blutige Imbibition in der oberen Narbenhälfte, in der die Uterusmuskulatur schon ganz auseinandergewichen war. Nur Serosa und Decidua waren noch intakt. Die untere Hälfte der Narbe dagegen war noch vollkommen unversehrt. Strache bemerkte beim Entstehen einer Ruptur an einer cervicocorporalen Narbe zuerst eine Ausladung in der Nabelgegend, die sich nach unten zu langsam fortsetzte. Sehr überzeugend ist ferner der von Baisch mitgeteilte Fall. Die erste Geburt war durch Fundusschnitt beendet worden, die zweite durch Cervicalschnitt. In der dritten Schwangerschaft rupturierte dann der Uterus in der Fundusnarbe. Auch bei dem eingangs geschilderten ersten Fall aus der Marburger Klinik wich der corporale Anteil der Narbe auseinander und riß zum Fundus weiter, während der in der Cervix gelegene Narbenteil wohl Spuren einer Dehnung aufwies, aber standgehalten hatte.

Ebenso gibt der zweite Fall in dieser Hinsicht zu denken, in dem durch breite Verwachsungen der Corpusnarbe mit der Bauchwand die Ausdehnungsmöglichkeit des Uterus beschränkt und dadurch die Ruptur verursacht wurde. Wäre hier der Kaiserschnitt cervical ausgeführt worden, so wären 1. durch die Deckung der Naht mit Blasenperitoneum die ausgedehnten Verwachsungen vermieden worden, und 2., wenn wirklich von der Narbe ausgehende Verwachsungen entstanden wären, so hätten sie doch bei dem tiefen Sitz derselben die Ausdehnungsmöglichkeit des Uterus nur im Isthmusteil beschränkt, die Volumenzunahme des Uterus wäre mithin nur wenig oder gar nicht behindert gewesen. Die Ursache für das Entstehen der Ruptur im genannten Falle wäre damit fortgefallen.

Im Gegensatz zu der Ansicht, daß die cervicale Methode eine größere Sicherheit bietet, steht die Genuenser Schule, wie Massazza berichtet, dem cervicalen Kaiserschnitt auf Grund eines beobachteten Falles etwas zurückhaltend gegenüber. Es hatte sich um eine zweimalige Sectio gehandelt, von der die erste corporal, die zweite cervical ausgeführt wurde. Am Ende der dritten Gravidität erfolgte dann eine Ruptur, die vom oberen Ende der Cervixnarbe ihren Ausgang nahm. Allerdings steht dieser Fall einzig in der Literatur da.

Wenngleich die Cervixnarbe im Allgemeinen der Corpusnarbe durch etwas größere Festigkeit überlegen ist, so birgt sie doch, wenn sie wirklich rupturiert, eine große Gefahr in sich, nämlich die Mitverletzung der Blase. Da ja bei der Ausführung des sogenannten tiefen Kaiserschnitts die Blase abpräpariert und nach

Schließung der Uteruswunde hoch über diese herübergezogen wird, wirkt nach Auseinaderweichen der Narbe dieselbe Kraft, die bisher auf der Uteruswand lastete, auch auf die Blasenwand ein. Daß dieselbe einer solchen Beanspruchung meist nicht gewachsen ist, zeigt unter anderem der von Jäger mitgeteilte Fall, der trotz der Schwere der Verletzung operativ geheilt werden konnte. — Maxwell berichtet über einen Fall, bei dem nach Ruptur der Cervixnarbe ein großes retrovesicales Hämatom gefunden wurde. Die Blase war jedoch noch intakt.

Es ist nun auch möglich, daß die Ruptur nicht direkt in der Narbe, sondern dicht daneben erfolgt. Küstner kommt sogar auf Grund einer von ihm beobachteten Ruptur zu der Überzeugung, daß dies meist der Fall ist. Die Ursache sucht er in der durch die Naht bedingten Ernährungsstörung. Die Muskelbündel an der Übergangsstelle von gesunder Uteruswand und Narbe atrophieren und werden, wie Küstner mikroskopisch feststellte, aus ihren bindegewebigen Lagern gezogen.

Wie weit diese Anschauung für den ersten der beiden mitgeteilten Fälle aus der Marburger Klinik zutrifft, ist schwer zu sagen. Tatsache ist, daß auch hier die Ruptur dicht neben der Narbe erfolgte und daß die Muskelbündel an dieser Stelle deutliche Zeichen einer Atrophie aufwiesen. Ob aber die Naht diese Atrophie bedingt hat, ist sehr fraglich. In dem die Histologie behandelnden Kapitel wurde der Versuch einer anderen Erklärung gemacht.

Es besteht nun noch eine dritte Möglichkeit des Sitzes einer Ruptur. Der Uterus kann an irgend einer Stelle platzen, die mit der Narbe in gar keiner Beziehung steht. Barchet schildert einen solchen Fall. Die Ruptur erfolgte an der Hinterwand, während die alte Kaiserschnittnarbe an der Vorderwand unversehrt blieb. Es bestanden jedoch mit der Vorderwand und dem rechten Parametrium umfangreiche Verwachsungen, die eine gleichmäßige Ausdehnung des unteren Uterinsegmentes verhindert hatten. Im ähnlichen Sinne sind wohl auch die beiden von d'Arcy mitgeteilten Fälle zu beurteilen. In beiden handelt es sich um feste Verwachsungen zwischen Narbe und Bauchwand. Die Ruptur erfolgte neben der Narbe. Ob und in welchem Maße hier noch eine Ernährungsstörung durch die Naht eine Rolle gespielt hat, bleibt dahingestellt.

Welche Bedeutung die Verwachsungen für das Entstehen einer Ruptur haben können, wird klar beleuchtet durch den zweiten mitgeteilten Fall aus der Marburger Klinik, der wohl kaum ein Analogon in der Literatur hat. Die im Corpus sitzende Narbe war breit und fest mit der Bauchwand verwachsen. Diese breite Adhäsion hatte nicht nur die Ausdehnung des Uterus verhindert und ist so vielleicht als direkte Ruptursache anzusehen, sondern sie hatte auch nach erfolgter Ruptur einen Austritt der Frucht in

die freie Bauchhöhle verhindert. So wirkte der intrauterine Druck unvermindert weiter auf die Frucht und wurde durch sie auf die Bauchwandnarbe übertragen, die dann auch schon deutliche Zeichen einer Dehiszenz aufwies.

Um noch einmal kurz zusammenzufassen: Da die Ruptur in den allermeisten Fällen in der Narbe selbst erfolgt, ist ihr Sitz abhängig von deren Lokalisation in Cervix, Corpus oder Fundus. Eine Gegenüberstellung der veröffentlichten Fälle scheint für eine größere Haltbarkeit der Cervixnarben zu sprechen.

Die Ruptur mußt jedoch nicht unbedingt direkt in der Narbe erfolgen, sie kann auch am Übergang vom Narbengewebe zur gesunden Uteruswand entstehen, bedingt durch degenerative Prozesse der Muskulatur, die ihre Ursache in der Ernährungsstörung durch die Naht oder in der Narbenbildung an sich finden.

Schließlich kann der Uterus auch an einer nicht mit der Narbe in Zusammenhang stehenden Stelle rupturieren. In den mitgeteilten Fällen war die Ausdehnung des Uterus durch breite Verwachsungen behindert, die sich im Anschluß an den vorangegangenen Kaiserschnitt gebildet hatten.

Zeitpunkt der Ruptur.

Die Ruptur einer Kaiserschnittnarbe kann in allen Stadien der Schwangerschaft sowie der Geburt erfolgen. Die Rupturen, die sich im Verlauf der Schwangerschaft ereignen, werden begreiflicherweise vorwiegend gegen Ende der Gravidität bzw. kurz vor der Geburt beobachtet (Hornung, Steinforth, Klein, Dossena, Williamson, Süßmann, Strache, Hellmuth, Jäger, Schumacher, la Monica, Scheffzek, Kynoch, Schugt, Wilson, Bailey, Pery, Gelpi). Aber auch schon früher kann die Ruptur erfolgen. Istel, Engels, Devraigne und Laënnec, Potter, Sceuwicz und Schugt beobachteten sie im 8. Monat, Sceuwicz und Potter im 7. Monat, Schaaning und Potter im 6., Schugt im 4. Monat (allerdings nicht nach Kaiserschnitt, sondern nach einer vorher nicht bemerkten Perforation), Hornung sogar im 3. Monat. Auch Abraham erwähnt, daß Rupturen vom 3. Monat ab beobachtet wurden.

Auf einen sehr frühen Zeitpunkt der Ruptur weist ein von Williams mitgeteilter, höchst interessanter Fall hin. Am Ende der auf die Sectio folgenden Gravidität wurde das mazerierte ausgetragene Kind in der Bauchhöhle gefunden. Der Fruchtsack kommunizierte mit der Uterushöhle durch eine Fistel. Durch dieselbe muß also auch die Frucht ausgetreten sein, sie kann folglich keine erhebliche Größe gehabt haben.

Die Ruptur einer Kaiserschnittnarbe erfolgt wesentlich häufiger in der Schwangerschaft als unter der Geburt. Holland behauptet

sogar, daß 80 % aller Rupturen schon während der Gravidität erfolgen, ein großer Teil allerdings erst bei der Geburt entdeckt wird. Er schließt daraus, daß der intrauterine Druck größer ist als der direkte Uterusdruck, und empfiehlt aus diesem Grunde bei Frauen mit einer Schnittentbindung in der Anamnese bei erneuter Schwangerschaft die vorzeitige Sprengung der Fruchtblase. Wille dagegen hat nie eine Ruptur während der Schwangerschaft erlebt.

In dem eingangs beschriebenen Fall 1 ist wohl die Annahme berechtigt, daß die Dehiszenz der Narbe bereits zwei Monate ante terminum begann, als die Patientin über wehenartige Schmerzen klagte. Die eigentliche Ruptur erfolgte dann etwa 14 Tage ante terminum ohne vorhergegangene Wehen.

Intra partum wurden Rupturen zu verschiedenen Zeitpunkten beobachtet. Dujol, Cornell und Thornhill berichteten über je eine Ruptur bei vorzeitigen Wehen. Wilson, Scepe, Picolli beobachteten je eine Ruptur bei den ersten, Baisch nach der dritten Wehe. Hellmuth, Maxwell, d'Arcy, Sceuwicz, Küstner, Banister teilen Fälle mit, die 4—24 Stunden nach Wehenbeginn rupturierten. Naujoks berichtet über einen Fall, in dem die Ruptur anscheinend erst am dritten Tage nach Wehenbeginn auftrat. (Er soll weiter unten noch genauer beschrieben werden.) Sceuwicz schließlich beobachtete sogar eine Ruptur nach einer Geburtsdauer von 5 Tagen. — Ein Teil dieser Rupturen ist wahrscheinlich schon in der Eröffnungsperiode entstanden, zum mindesten eingeleitet. Sicher trifft dies für die von Hornung und Süßmann beobachteten Fälle zu. Stöckel berichtet über einen Fall von Ruptur in der Nachgeburtsperiode nach Injektion von Pituigan. Es kann also nicht nur in jedem Zeitpunkt der Schwangerschaft, sondern auch in jedem Stadium der Geburt zur Ruptur einer Kaiserschnittnarbe kommen.

Symptomatik.

Man sollte annehmen, daß zwischen den Erscheinungsformen einer Ruptur nach Kaiserschnitt und denen einer Ruptur bei einer pathologischen Geburt, z. B. einer verschleppten Querlage, weitgehende Übereinstimmungen bestehen müßten. Die nähere Betrachtung zeigt jedoch, daß trotz der nahen Verwandtschaft dieser beiden Vorgänge unter Umständen recht erhebliche Unterschiede in den durch sie ausgelösten Symptomen beobachtet werden. Um diese Verschiedenheit klar zu demonstrieren, sei ein kurzer Überblick über die Symptomatik einer (nicht violenten) Ruptur bei pathologischer Geburt vorausgeschickt.

Die Frauen empfinden zuerst einen heftigen Schmerz im Unterleib, anfangs nur während der Wehe, später auch in der Wehenpause. Der Leib wird stark berührungsempfindlich. Die Kreißende

kommt in einen Zustand starker Erregung und Unruhe. Im Augenblick der Ruptur empfinden die Frauen einen schneidenden Schmerz im Unterleib und haben oft direkt das Gefühl, daß etwas gerissen sei. Gleich danach lassen die Schmerzen nach, auch werden keine Wehen mehr beobachtet. Dafür treten Shockerscheinungen auf: Das Gesicht der Patientin wird blaß, der kalte Schweiß tritt ihr auf die Stirne, oft muß sie auch erbrechen. Gleichzeitig schwindet das Bewußtsein, der Puls wird fadenförmig. In der Regel wird eine Blutung aus der Scheide beobachtet. Bei der äußeren Untersuchung fällt oft die auffallend deutliche Tastbarkeit der Kindesteile auf, gelegentlich kann man auch den klaffenden Spalt palpieren (Bumm).

Aus obigem ist ersichtlich, daß eine Ruptur bei einer pathologischen Geburt von einem außerordentlich charakteristischen Erscheinungsbild begleitet ist, über dessen Bedeutung sich der Arzt bei der Heftigkeit der einzelnen Erscheinungen nicht im Unklaren sein kann. Ganz anders verhält es sich nun bei der Ruptur einer Kaiserschnittnarbe. Vor allem bestehen qualitative Unterschiede. Es wird dies klar bei der Betrachtung der einzelnen Symptome, wie sie in den in der Literatur veröffentlichten Fällen angeführt sind.

Häufig ist die Angabe der Frauen, einen plötzlichen Schmerz empfunden zu haben (d'Arcy, Devraigne und Laënnec, Dossena, Engels, Gelpi, Hellmuth, Istel, Jäger, Schumacher, Süßmann). Auch haben viele Frauen das Gefühl einer inneren Zerreißung. Oft werden aber nur leichte Schmerzen oder schmerzhafte Wehen angegeben, die wenig charakteristisch sind. Sie können z. B. auch durch den Druck des kindlichen Kopfes auf den Plexus lumbo-sacralis hervorgerufen sein. Außerdem ist die Angabe der Kreißenden über den Grad der Schmerzhaftigkeit ganz relativ. Da viele Frauen, die von einer Uterusruptur als Folge einer Schnittentbindung betroffen werden, zum ersten Mal in ihrem Leben Wehen haben (da die erste Gravidität durch Sectio beendet wurde), so erkennen sie die abnorme Schmerzhaftigkeit der Wehen nicht. Andererseits gibt manche etwas sensible Frau bei einer ganz normalen Geburt oft außerordentliche Schmerzen bei den Wehen an.

Das plötzliche Aufhören kräftiger Wehen jedoch muß stets den Verdacht auf eine Ruptur lenken. Jäger u. a. empfehlen in solchem Falle zur Sicherung der Diagnose die Verabreichung von $^1/_4$—$^1/_2$ g Hypophysin. Ist eine Ruptur eingetreten, so sollen Uteruskontraktionen ausbleiben. Deutlicher spricht schon für eine Ruptur, wenn gleichzeitig mit dem Aufhören der Wehen auch die heftigen Schmerzen nachlassen, was stets in den Fällen beobachtet wird, in denen die Frucht in die Bauchhöhle ausgetreten ist.

Blutungen aus der Scheide sind ein weiteres wertvolles diagnostisches Hilfsmittel. Als alleiniges Symptom besagen sie allerdings nicht allzuviel, da sie auch andere Ursachen haben können (Placenta praevia, vorzeitige Placentarlösung, Platzen eines Varixknotens usw.). Kommen sie aber kombiniert mit den oben genannten Zeichen vor, so können sie den bestehenden Verdacht bis zur sicheren Diagnose steigern. Allerdings finden wir solche Blutungen nach außen nicht allzu häufig. Es wird dies verständlich, wenn man bedenkt, daß die meisten Rupturen nach Kaiserschnitt bei stehender Blase erfolgen. Blutet es dann an der Rißstelle, so kann das Blut in die Eihöhle und, wenn die Ruptur vollständig ist, auch in die Bauchhöhle austreten. Nach außen kann es erst gelangen, nachdem sich die Eihäute bis zum inneren Muttermund hin von der Uteruswand gelöst haben.

Wichtiger als eine Blutung aus der Vagina ist für die Diagnose die Blutung nach innen, deren Nachweis jedoch nicht immer ganz leicht ist. Empfindlichkeit des Leibes, leichte Auftreibung und Spannung der Bauchdecken, zunehmende Anämie ohne erkennbaren Blutverlust, Dämpfung in den abhängigen Partien weisen darauf hin. Haben wir eine Blutung in die Bauchhöhle mit einiger Sicherheit nachgewiesen, so wird die Annahme einer Uterusruptur nahe liegen.

Ist nur die Anämie allein festzustellen, so kann sie selbstverständlich auch andere Ursachen haben, wie vorzeitige Placentarlösung oder Platzen eines subserös sitzenden Varixknotens. Schließlich kann eine Ruptur auch erfolgen, ohne daß es zu einer nennenswerten Blutung kommt. Es ist durchaus möglich, daß der Uterus sich nach der schnellen Ausstoßung des Kindes in die Bauchhöhle sofort kontrahiert und damit eine Blutung verhindert, ähnlich wie es sich in dem weiter unten beschriebenen Falle von v. Dahl verhielt.

In vielen Fällen beobachtet man, teils ohne, teils bei Anämie, Shockerscheinungen (Ohnmacht, Erbrechen, Schwindel), wie sie auch bei Rupturen bei pathologischer Geburt auftreten. In dem oben beschriebenen Fall 2 aus der Marburger Klinik waren Schwächezustände von der Hebamme beobachtet worden, doch hatte sie ihnen, da sonst keinerlei alarmierende Symptome bestanden, keine größere Bedeutung beigemessen.

Das plötzliche Verschwinden der kindlichen Herztöne muß stets den Verdacht auf den Eintritt einer Ruptur erwecken, wenngleich auch dieses Symptom andere Ursachen haben kann (Nabelschnurumschlingung, protrahierte Geburt, oder auch eine nicht durch Uterusruptur bedingte vorzeitige Placentarlösung). Andererseits sind auch einige Fälle beobachtet worden, in denen das Kind am Leben blieb, teils dadurch, daß die Placenta sich nicht löste (Süß-

mann, Strache, Hellmuth, Steinberg — Umkrempelung des Uterus —, Vogt), teils dadurch, daß das Ei in den ersten Monaten der Schwangerschaft austrat und die Placenta extrauterin inserierte, wie es von Sobolev beschrieben wurde.

Absolut eindeutig für die Diagnose einer Ruptur ist nur die Palpation des klaffenden Spaltes, was jedoch nur selten gelingt (Engels, Jäger, Strache). Auch können, wenn man eine umschriebene Vorwölbung der Bauchdeckennarbe feststellt, wie das in unserem zweiten Falle geschehen ist, keinerlei Zweifel über die Bedeutung dieser Erscheinung bestehen. Doch wird man nur höchst selten eine solche Beobachtung machen.

Findet man beim Katheterisieren Blut (bei vorangegangenem cervicalem Kaiserschnitt), so ist dies, sofern man eine violente Blasenruptur oder eine Nierenblutung ausschließen kann, als sicheres Zeichen einer Uterusruptur unter Mitbeteiligung der Blase anzusehen.

Schließlich ist die auffallend deutliche Tastbarkeit der Kindsteile, besonders auch während der Wehen, stets sehr suspekt auf eine Ruptur mit Austreten des Kindes in die Bauchhöhle.

Aus dieser Betrachtung ergibt sich zwar eine außerordentliche Vielseitigkeit der Symptomatik, doch ist die überwiegende Mehrzahl der Erscheinungen, die eine Ruptur hervorruft, allein in keiner Weise eindeutig. Damit kommen wir zu dem wichtigsten Unterschied zwischen einer Ruptur bei pathologischer Geburt und einer durch eine vorangegangene Schnittentbindung verursachten Ruptur. Erstere löst einen ganzen Symptomenkomplex aus (plötzliches Nachlassen der vorher bestehenden heftigen Schmerzen, schlagartiges Aufhören der Wehen, Verschwinden der kindlichen Herztöne, schlechter Puls und Verfall der Mutter, Bumm). War die Ruptur durch einen Kaiserschnitt bedingt, so löst sie häufig nur Einzelsymptome aus, die allein, ohne den Zusammenhang mit anderen Erscheinungen, nicht für das gefürchtete Ereignis typisch sind. Sie können ganz unbeachtet bleiben, oder, wenn an die Möglichkeit einer Ruptur gedacht wurde, doch die Diagnose nicht festigen. Gelegentlich sind sogar Fälle beobachtet worden, in denen sich eine Ruptur vollzog, ohne die geringsten Erscheinungen zu machen. So stellt Schröder 7 Fälle von symptomloser Ruptur zusammen. Jäger berichtet über eine Frau, die fünf Tage nach erfolgter Ruptur ohne irgendwelche Beschwerden zu Fuß in die Klinik kam. Süßmann schildert einen Fall, in dem die Frau 7 Tage vor Wehenbeginn plötzlich Schmerzen empfunden hatte, dann aber wieder arbeiten konnte. Nach Wehenbeginn wurde wegen Geburtsunmöglichkeit die erneute Sectio gemacht und dabei eine nicht mehr frische Rupturstelle entdeckt. Die Placenta saß in der Narbe, das Kind befand sich noch lebend im Uterus.

Sehr interessant ist auch der Fall, den v. Dahl mitteilt. Die Patientin wurde aufgenommen, weil sie seit 8 Tagen keine Kindsbewegungen mehr spürte, nachdem sie in eine Grube gestürzt war. Sie hatte nie Wehen gehabt und bis zum Tage der Aufnahme normal gearbeitet. Sie bemerkte nur geringen Blutabgang per vaginam. Bei der Laparotomie wurde das Kind tot mit Placenta und Eihäuten in der Bauchhöhle gefunden. Der Uterus klaffte breit, war aber gut kontrahiert und ganz trocken. Das Kind ist also gleich nach erfolgter Ruptur durch den Riß in die freie Bauchhöhle ausgetreten, und durch die sofortige Kontraktion des Uterus wurde eine weitere Blutung verhindert.

Während in diesem Falle die Ruptur wahrscheinlich ganz plötzlich erfolgte, ist der von Naujoks an der Königsberger Klinik beobachtete Fall ein beredtes Beispiel für das allmähliche langsame Entstehen einer Narbendehiszenz. Die Frau kam zwei Jahre nach einer wegen engen Beckens cervical ausgeführten Schnittentbindung zum erneuten Kaiserschnitt in die Klinik. Die Wehen waren gut, es ging etwas blutiger Schleim ab. Beim Abschieben des Blasenperitoneums wurde im unteren Teil der sehr dünn ausgezogenen Cervixwand ein etwa fünfmarkstückgroßes Loch sichtbar, durch das sich die intakte Eiblase ballonartig vorwölbte (Abb. 3). Das Kind wurde nach Erweiterung der Öffnung nach oben durch dieselbe entwickelt. — Auch in diesem Falle wiesen keinerlei klinische Erscheinungen auf die Entstehung einer Narbendehiszenz hin, die nur zufällig bei der aus einer anderen Indikation ausgeführten erneuten Schnittentbindung entdeckt wurde.

Schließlich seien noch zwei besonders krasse Fälle angeführt. Der eine wurde von Williams mitgeteilt. Die zweite Entbindung erfolgte durch Kaiserschnitt. Nach $2^1/_2$ Jahren ergab die erneute Sectio eine bereits mazerierte ausgetragene Frucht in abdomine. Der Fruchtsack kommunizierte mit dem Uterus durch eine Fistel, die sich an der Vorderwand desselben an der Stelle der alten Narbe befand. Hier muß die Ruptur sehr früh erfolgt sein, sonst hätte wahrscheinlich nicht nur eine Fistel bestanden.

Ähnlich liegt der von Sobolev beobachtete Fall. Die erste Geburt war durch Sectio beendet worden. Die zweite erfolgte später per vias naturales. Beim dritten Partus wurde wegen Geburtsstillstandes erneut laparotomiert. Dabei wurde das Kind mit unversehrten Eihüllen in abdomine gefunden. Die Placenta inserierte am Dünndarmgekröse und am parietalen Peritoneum. Der Uterus war in der ganzen Länge der Narbe aufgeplatzt. Hier muß die Ruptur also unbemerkt bei der vorausgegangenen Geburt erfolgt sein. Das nächste befruchtete Ei wanderte dann durch die Öffnung aus, und es entstand so eine primäre Abdominalschwangerschaft.

Im Allgemeinen werden Rupturen, die vor Beginn der Wehentätigkeit durch allmähliches Auseinanderweichen der Gebärmutterwand oder durch langsames Zernagen durch die Placentarzotten entstehen, eher aller Erscheinungen entbehren, als Rupturen, die unter der Geburt, also mehr oder minder plötzlich erfolgen.

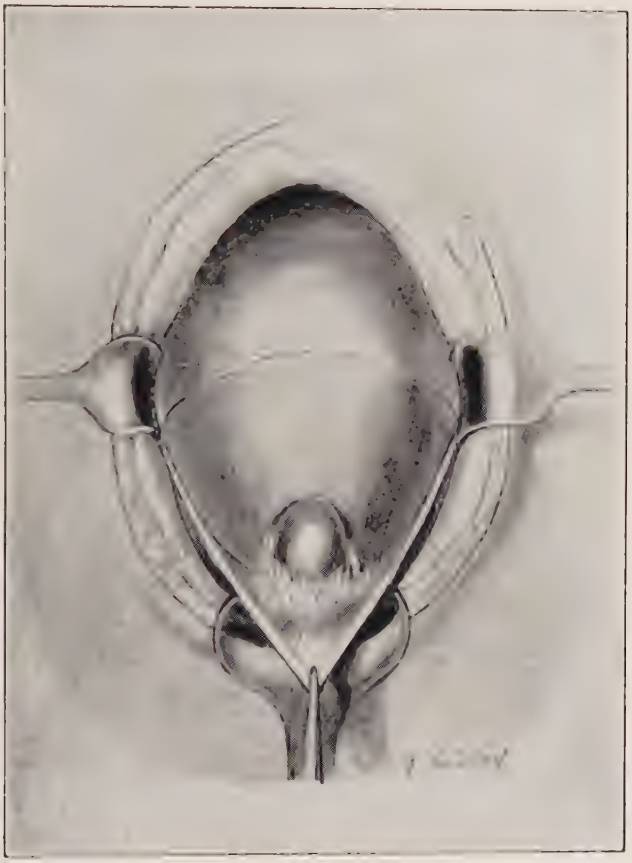

Abb. 3

Das an und für sich schon für Mutter und Kind sehr bedrohliche Ereignis einer Uterusruptur in der Kaiserschnittnarbe gewinnt also noch an Gefährlichkeit dadurch, daß es eintreten kann, ohne erkannt zu werden. Die Forderung vieler Autoren, eine Frau, die einmal durch Sectio entbunden wurde, bei erneuter Gravidität genau zu beobachten, hat somit vollauf ihre Berechtigung. Vor allem sollte die nachfolgende Entbindung in der Klinik vorgenommen

werden (Martius). Darüber hinaus muß gefordert werden, daß die Frau möglichst schon einige Tage oder besser Wochen vor dem errechneten Geburtstermin die Klinik aufsucht, denn wir haben oben gesehen, daß gar nicht selten die Ruptur lange Zeit vor Wehenbeginn auftritt.

Therapie der Ruptur.

Zur Behandlung einer Uterusruptur nach Kaiserschnitt stehen zwei Wege offen: 1. das konservative Vorgehen (Tamponade oder Naht der Uteruswunde, und 2. die Radikaloperation (Entfernung der zerrissenen Gebärmutter). Letztere bietet den Vorteil der absolut sicheren Blutstillung, denn bei der Totalexstirpation der Gebärmutter werden zuerst die zuführenden Gefäße unterbunden. Mithin ist ein nochmaliger späterer Blutverlust der meist schon schwer anämischen Frau ausgeschlossen. Als ein weiterer Vorteil des radikalen Vorgehens ist es anzusehen, daß die ganze Infektionsquelle, die Uterushöhle, mit einem Schlage ausgeschaltet wird.

Dennoch stehen diesen Vorteilen einige Bedenken gegenüber. Vor allem ist die Totalexstirpation des Uterus ein ziemlich großer Eingriff. Ist der Zustand der Frau schon durch die Ruptur sehr schlecht geworden, so wird man ihr, zumal wenn Kreislaufstörungen auftreten, diesen Eingriff bisweilen nicht mehr zumuten können. Dann ist weiter zu bedenken, daß mit der Totalexstirpation des Uterus die Fertilität der Frau endgültig zerstört wird. Bei einer jungen, vielleicht sogar kinderlosen Frau ist es daher ein schwerer Entschluß. In solchen Fällen wird man sich gelegentlich für das konservative Vorgehen entscheiden müssen.

Es stehen hier wieder zwei Methoden zur Verfügung. Die erste besteht in einfacher Tamponade des Uterus ohne weitere Operation. Sie kommt nur für solche Fälle in Frage, in denen die Frucht auf natürlichem Wege entfernt werden konnte, bei der nachfolgenden Untersuchung die Ruptur bemerkt wurde und der Zustand der Patientin eine Operation nicht mehr gestattete. Es darf dieses Vorgehen jedoch kein endgültiges sein. Vielmehr muß, sobald das Befinden der Patientin einen Eingriff erlaubt, die Operation folgen, die nun wohl in der Regel in der Totalexstirpation bestehen wird. Die zweite, viel wesentlichere konservative Methode ist die sofortige Laparotomie, genaue Revision des ganzen Wundgebietes und anschließende Naht der Uteruswunde. Dieses Vorgehen kommt besonders bei jungen kinderlosen Frauen in Anwendung. Man muß sich dabei bewußt sein, daß eine genähte Ruptur viel ungünstigere Bedingungen für die Bildung einer einwandfreien Narbe gibt als der Kaiserschnitt. Die Wundränder sind nicht glatt wie bei einem Schnitt. Taschenbildungen, Entstehung kleiner Hämatome in der Naht, Mucosaverlagerungen und ähn-

liches sind viel schwerer oder gar nicht zu vermeiden. Eine Besserung der Heilungsaussichten gibt die Exzision der Wundränder. Die von Engels und Gelpi mitgeteilten Fälle, in denen es nach einer konservativ behandelten Ruptur bei der nächsten Schwangerschaft zu erneuter Ruptur kam (in dem von Gelpi beobachteten Falle innerhalb eines Jahres), weisen eindringlich auf die Gefahr hin. Immerhin sind eine ganze Reihe von Fällen, in denen der rupturierte Uterus wieder genäht wurde, in der Literatur mitgeteilt (Steinforth, Jäger, Murray, Hinrichs, Kynoch u. a.). Leider ist in keinem dieser Fälle etwas über eventuelle spätere Schwangerschaften und deren Verlauf bekannt geworden. Hellmuth berichtet über drei Fälle. In einem führte er die Totalexstirpation aus, im zweiten nähte er schnell wegen des bedrohlichen Zustandes der Patientin und ließ später die Sterilisation folgen, im dritten schloß er an die Naht der Wunde die Tubensterilisation nach Madlener an. — Auch Naujoks führte in dem Königsberger Fall nach der Naht der Cervixwunde die beiderseitige Tubenunterbindung aus.

In der überwiegenden Mehrzahl der in der Literatur mitgeteilten Fälle wurde jedoch die operative Entfernung der rupturierten Gebärmutter vorgenommen (Dujol, Gelpi, Küstner, Job und Hamet, Istel, Schumacher, v. Lehoczky-Semmelweis, Perrin, Schugt, Baisch, Hellmuth). Auch in den beiden eingangs mitgeteilten Fällen aus der Marburger Klinik wurde der Uterus exstirpiert.

In einem großen Teil der Fälle in der Literatur ist über die eingeschlagene Therapie nichts mitgeteilt, so daß eine prozentzahlenmäßige Erfassung ungenaue Werte ergeben würde. Immerhin läßt sich zusammenfassend über die Therapie der Uterusruptur nach Kaiserschnitt folgendes sagen: Bei vollkommener Dehiszenz der Uterusnarbe muß man im allgemeinen die Exstirpation der Gebärmutter vornehmen. Nur in den sehr seltenen Fällen, in denen der Operateur eine Dehiszenz im Entstehen vorfand (Naujoks, Königsberger Fall), wird man mit Aussicht auf eine gute Narbe nähen können. Unter besonderen Umständen (junge Frau, keine Kinder usw.) ist konservatives Vorgehen gelegentlich angebracht, doch muß man dann mit großer Sorge der nächsten Geburt entgegensehen.

Prognose der Ruptur.

Die Prognose der Uterusruptur nach Kaiserschnitt ist unbedingt sehr ernst zu stellen. Am meisten werden die Frauen durch die Blutung bedroht, die so schnell den Tod herbeiführen kann, daß es in vereinzelten Fällen selbst in der Klinik nicht möglich war, rechtzeitig einzugreifen (Devraigne und Laënnec, Rother,

Cornell). Auch Erscheinungen von Seiten des Peritoneums (Shock, Ileus, Peritonitis) bedeuten eine große Gefahr für die Mutter. Die einzelnen Fälle, in denen eine Ruptur mehrere Tage (Jäger, Süßmann, v. Dahl), ja Monate lang (Sobolev) ohne Nachteile für die Mutter unbehandelt blieb, sind als glückliche Zufälle anzusehen.

Die Prognose für das Kind ist noch wesentlich schlechter als für die Mutter. Meist ist die Placentarlösung der Grund für das Absterben des Kindes. Aber auch die Ernährungsstörung infolge der abundanten Blutung der Mutter bedeutet eine sehr ernste Schädigung für das Kind. Nur sofortiges operatives Eingreifen kann die Mutter und eventuell auch das Kind retten.

Um einen ungefähren Begriff von dem Ausmaß der Gefahr für Mutter und Kind zu geben, habe ich alle die Fälle aus der Literatur zusammengestellt, in denen etwas über den Ausgang für Mutter und Kind gesagt ist. Zusammen mit den an der Marburger Frauenklinik beobachteten Fällen sind es 51. Die daraus errechnete mütterliche Mortalität beträgt 13,7 %, während die kindliche sich auf 64,7 % beziffert. Praktisch werden diese Werte, besonders der der mütterlichen Mortalität, noch zu tief gegriffen sein, denn es wird wohl so manche Frau nach einem Kaiserschnitt in der Erwartung einer normalen Geburt nicht in die Klinik gekommen sein. Und von den draußen eingetretenen Rupturen werden wohl vorwiegend die bekannt, bei denen noch die Einweisung in die Klinik möglich war, mithin die günstigeren Fälle. Aus dieser Betrachtung heraus ergibt sich, daß man die mütterliche Mortalität sicher noch um Einiges höher veranschlagen muß, ein deutlicher Hinweis darauf, wie ernst eine solche Ruptur zu bewerten ist.

Häufigkeit der Ruptur.

Um die Größe der Gefahr der Dehiszenz einer Kaiserschnittnarbe ganz erfassen zu können, ist es notwendig, sich die Häufigkeit dieses Ereignisses vor Augen zu führen. Die Angaben der einzelnen Autoren darüber weisen nicht unerhebliche Verschiedenheiten auf. Nach Tofte werden aus der englischen und amerikanischen Literatur 4 % errechnet. Ramos und Guiroy geben 1,2—4 % an, Prall 2—3 %, v. Ammon nur 1,8 % und la Monica beziffert die Rupturen nach Kaiserschnitt nur auf 0,12 %. Aus den von mir aus der Literatur zusammengestellten Zahlen (siehe Tabelle) ergibt sich eine Häufigkeit der Ruptur von 3,08 % (54 Rupturen auf 2075 Graviditäten nach Kaiserschnitt), wobei die von v. Ammon angegebenen Zahlen unberücksichtigt blieben, da sie auch aus der Literatur zusammengestellt sind.

Einige Autoren geben getrennte Zahlen für corporalen und cervicalen Kaiserschnitt an. Nach Wetterwald und auch nach

Abraham ergibt sich für den corporalen Schnitt eine Rupturfrequenz von 1—4 %, für den cervicalen von 0,28 %. Kerr gibt für den Corpusschnitt allein 2 % an. Eine große Bedeutung für die Bewertung der einzelnen Operationsmethoden können diese Zahlen jedoch nicht haben, vor allem deshalb, weil eine rein cervicale Schnittführung oft gar nicht möglich ist. Der Schnitt wird häufig mit einem kleinen Teil in das Corpus fallen, wodurch er sich zur Bewertung der Methode nicht mehr eignet. Außerdem ist es fraglich, ob alle Fälle von Uterusruptur veröffentlicht worden sind. Ist dies nicht der Fall, so kann sich bei der Berechnung der Rupturfrequenz eine ganz irrtümliche Belastung der einen oder anderen Methode ergeben.

Im Ganzen ist man sich wohl heute darüber einig, daß die Rupturgefahr bei der corporalen Schnittführung etwas größer ist als bei Anwendung der cervicalen Methode, wofür auch der erste der beiden an der Marburger Klinik beobachteten Fälle ein instruktives Beispiel ist, ferner die Fälle von Strache und Baisch.

Eine wesentliche Fehlerquelle für die Berechnung der Häufigkeit der Ruptur liegt darin, daß alle die angegebenen Zahlen bezogen sind auf die Zahl der ausgeführten Kaiserschnitte. Diese letztere nun steht in keiner Weise fest. Selbst eine so umfassende Statistik wie die Wintersche wird nie alle Kaiserschnitte erfassen, und ohne das haben die angegebenen Zahlen keinen Anspruch auf allgemeine Gültigkeit.

Aber selbst wenn dies der Fall wäre, ergäben diese Zahlen doch ein falsches Bild. Ist doch zu bedenken, daß ein großer Teil der durch Kaiserschnitt entbundenen Frauen nicht mehr schwanger wird (Naujoks), sei es, daß bei der Operation die Tuben unterbunden wurden, sei es, daß die Frauen antikonzeptionelle Mittel anwandten (Kropp) oder daß eine durch die Operation selbst bedingte Sterilität besteht (Fuchs), daß ferner ein nicht unerheblicher Teil der erneut schwangeren Frauen abermals durch Schnitt entbunden werden muß.

Um diese Verhältnisse näher zu beleuchten, habe ich die Angaben einiger Autoren über den Verlauf der späteren Schwangerschaften in einer Tabelle zusammengestellt. Von einer prozentzahlenmäßigen Erfassung habe ich abgesehen, da diese wegen der Lückenhaftigkeit mancher Veröffentlichungen doch nur ein unklares Bild ergeben könnte. Es ist aber aus der Tabelle ersichtlich, daß in der weitaus überwiegenden Mehrzahl der Fälle auf einen vorangegangenen Kaiserschnitt wieder ein Kaiserschnitt folgt, und daß nur ein geringer Prozentsatz der Schwangerschaften durch eine rechtzeitige Geburt per vias naturales beendet wird. Man geht wohl nicht fehl mit der Annahme, daß es sich in einem großen Teil der erneuten Kaiserschnitte um eine prophylaktische Sectio

gehandelt hat, und daß mithin die Zahl der Rupturen eine wesentlich höhere wäre, wenn man die durch Sectio entbundenen Frauen stets zur Geburt per vias naturales kommen ließe.

Eine größere Bedeutung ist den Zahlen beizumessen, die Pokrowsky und Rabinowitsch dadurch errechneten, daß sie die Zahl der Rupturen in Beziehung setzten zur Zahl der Geburten per vias naturales nach vorangegangenem Kaiserschnitt. Sie fanden dabei eine Rupturfrequenz von 5—20 %, Holland, der von denselben Gesichtspunkten ausging, errechnete sogar auf jede vierte Geburt nach klassischem Kaiserschnitt eine Ruptur. Da nur in den per vias naturales entbundenen Fällen die Narbe voll beansprucht wird, entsprechen diese Zahlen wohl am ehesten den Tatsachen und geben mit erschreckender Deutlichkeit ein Bild von der Häufigkeit der Uterusruptur nach Kaiserschnitt.

Während die den Kaiserschnitt belastenden Mortalitätsziffern in letzter Zeit erfreulich gesunken sind, scheint sich der Prozentsatz der Rupturen unverändert auf seiner Höhe zu halten.

Betrachtet man nun zum Schluß noch einmal zusammenfassend die Uterusruptur nach Kaiserschnitt nach den verschiedenen angeführten Gesichtspunkten, so erkennt man die große Bedeutung, die sie für die Prognose der abdominellen Schnittentbindung hat. Es ist das Verdienst Winters, daß er durch seine Kaiserschnittstatistik darauf hingewiesen hat, welche Gefahr eine Erweiterung der Indikationen zur abdominellen Schnittentbindung mit sich bringen würde. Auf Grund des Gesagten ist eine Erweiterung der Anzeige im Sinne Hirsch-Dörffler absolut abzulehnen. Nur strengste Indikationsstellung und sorgfältigste Ausführung ermöglichen es, die den Methoden anhaftenden Gefahren auf ein Minimum zu beschränken.

Eine Verminderung der Gefahr ist möglich durch exakte Naht. Ferner werden die Aussichten für die Haltbarkeit einer Narbe gebessert durch die Anwendung des sogenannten tiefen Kaiserschnittes, d. h. der cervicalen Methode. — Aber selbst bei guter Verheilung der Uteruswunde kann eine Ruptur auftreten, bedingt allein durch die ganz natürliche Herabminderung der Festigkeit der Muskulatur infolge der Narbenbildung, wie sie bei histologischen Untersuchungen nachgewiesen werden konnte.

Da also stets mit dem Eintritt einer Ruptur gerechnet werden muß, ergibt sich die Notwendigkeit der Forderung, daß jede Frau bei der Schwangerschaft nach dem Kaiserschnitt schon in den letzten Monaten oder Wochen der Gravidität die Klinik aufzusuchen hat. Nur in klinischer Beobachtung können die bisweilen schwer erkennbaren und andererseits schnell eine Lebensgefahr heraufbeschwörenden Komplikationen erfolgreich behandelt werden.

Tabelle.

	Frauen	davon erneut schwanger	Graviditäten	Rupturen	unbekannt	Frühgeburten	Aborte	normale Geburten per vias natur.	erneute Sectio
v. Ammon			941	17	45	29	74	235	541
Anderosias	1	1	7	—	—	1	3	3	—
Baisch	28		28	3		—	—	4	24
Brandt	81	24	29	—	—	—	—	6	23
Bride			94	1	21	—	13	3	68
Davis	6	6	6	—	—	—	1	1	4
Gladden			21	3	—	—	—	15	6
Hellmuth, nach 1. Sectio .	79	44	79		—	4	12	15	48
nach 2. Sectio .	28	8	15	2	—	—	—	—	15
nach 3. Sectio .	7	2	2		—	—	—	—	2
Hornung			65	7				33	25
			111	8		1	1	55	54
Klaften und Bodnar . . .			93	1	2	15	32	28	26
Phaneuf			47	—	—	—	—	4	41
Rice	96	92	117	—		2	9	30	76
Schaaning	88	39	64	1	6	—	—	56	1
Siegel			72	3			—	35	35
Vogt			40	—	—	—	—	18	22
Wetterwald	101	45	59	1		7	—	38	13
Wille	357		118	4	—		10	35	69
Wilson	100		133	3			—	39	88
			2075	54	74	59	155	653	1181

Autorenverzeichnis.

Abraham, Mschr. f. Geb. u. Gyn. **79,** 393, 1928.
v. Ammon, Arch. f. Gynäkol. **140,** 66, 1930.
Anderosias, Bull. de la soc. d'obstétr. et de gynécol. 16, 1927 (ref. Ber. **13,** 868).
Anderosias et Balard, Bull. de la soc. d'obstétr. et de gynécol. 15, 1926 (ref. Ber. **10,** 748).
d'Arcy, Med. journ. Australia 1, 1927 (ref. Ber. **13,** 121).
Aschoff, Pathologische Anatomie.
Audebert, Gynécol. et obstétr. 1, 1923 (ref. Ber. **2,** 126).
Audebert et Rascol, Bull. de la soc. d'obstétr. et de gynécol. 1923 (ref. Ber. **4,** 104).
Bach, Zschr. f. Geb. u. Gyn. **93,** 460, 1928.
Bailey, Journ. of obstetr. a. gynecol. of the British Empire 32, 1925 (ref. Ber. **8,** 435).
Baisch, Mschr. f. Geb. u. Gyn. **53,** 57, 1920.
Banister, Proc. of roy. soc. of med. 17, 1924 (ref. Ber. **8,** 547).
Barbara, Arch. di ostetr. e ginecol. 17, 1923 (ref. Ber. **4,** 104).
Barchet, Zbl. f. Gynäk. **26,** 1928, 1675.
Baumm, Mschr. f. Geb. u. Gyn. **65,** 5, 1924.
Brandt, Ztschr. f. Geb. u. Gyn. **86,** 564, 1923.
Bride, Journ. of obstetr. a. gynecol. of the British Empire 28, 1921 (ref. Jber. f. Geb. u. Gyn. 35, 586, 1921).
Cabanes, Bull. de la soc. d'obstétr. et de gynécol 14, 1925 (ref. Ber. **9,** 79).
Calvanico, Rif. med. 3, 1925 (ref. Ber. **8,** 872).
Cornell, Amer. J. Obstetr. 18, 1929 (ref. Zbl. Gyn. **34,** 2165, 1930).
Couvelaire et Portes, Bull. de la soc. d'obstétr. et de gynécol. 9, 1925 (ref. Ber. **10,** 107).
v. Dahl, Zbl. Gyn. **28,** 1777, 1927.
Davis, Americ. journ. of obstetr. a. gynecol. 7, 1924 (ref. Ber. **6,** 229).
Delraigne et Laennec, Bull. de la soc. d'obstétr. et de gynécol. 16, 1927 (ref. Ber. **13,** 372).
Dorffler, „Über den Kaiserschnitt zur aseptischen Geburt". Monographie 1929 (Verlag: Lehmann, München).
Münch. med. Wschr. **1,** 2, 1929.
Münch. med. Wschr. **1,** 327, 1929.
Zbl. Gyn. **33,** 2054, 1930.
Dossena, Ann. Ostetr. 51, 1929 (ref. Ber. **16,** 236).
Dujol, Bull. de la soc. d'obstétr. et de gynécol. 1925 (ref. Jber. Gynäk. **46,** 2982, 1926).

Engels, Zbl. Gyn. **7,** 433, 1928.
Fuchs, Mschr. f. Geb. u. Gyn. **85,** 56, 1930.
Gamble, Bull. of the John Hopkins hosp. 33, 1922 (ref. Jber. Gynäk. **36,** 934, 1922).
Geller, Ztschr. f. Geb. u. Gyn. **88,** 34, 1924.
Gelpi, Americ. journ. of obstetr. a. gynecol. 15, 1928 (ref. Ber. **14,** 124).
Gladden, Americ. journ. of obstetr. a. gynecol. 11, 1926 (ref. Ber. **10,** 909).
Gordon, Long island med. journ. 20, 1926 (ref. Ber. **10,** 747).
Americ. journ. of obstetr. a. gynecol. 16, 1928 (ref. Ber. **15,** 494).
Greenhill, Americ. journ. of obstetr. a. gynecol. 19, 1930 (ref. Ber. **18,** 557).
Greenhill and Benson Bloom, Journ. of the Americ. med. Assoc. 92, 1929 (ref. Ber. **15,** 700).
Guerin-Valmale et Caudière, Bull. de la soc. d'obstétr. et de gynécol. 13, 1924 (ref. Ber. **7,** 783).

Harrar, Ber. Gynäk. **13,** 867, 1928.
Hartmann u. Löschke, Gynäk. Rundschau **10,** 354, 1913.
Heffernan, Boston med. a. surg. journ. 193, 1925 (ref. Ber. **9,** 712).
Hellmuth, Münch. med. Wschr. **38,** 1626, 1928.
Henke u. Lubarsch, Handbuch der spez. pathologischen Anatomie.
Hillis, Surg, gynecol. a. obstetr. 39, 1924 (ref. Ber. **6,** 311).
Hinrichs, Zbl. Gyn. **11a,** 811, 1931.
Hirsch, M., Zbl. Gyn. **32,** 2019, 1929.
Zbl. Gyn. **17,** 1033, 1929.
Zbl. Gyn. **35,** 1927.
Arch. f. Gynäkol. **132,** 274, 1927.
Dtsch. med. Wschr. **18,** 737, 1930.
Hornung, Münch. med. Wschr. 1586, 1929.
Arch. f. Gynäkol. **137,** 825, 1929.
Ztschr. f. Geb. u. Gyn. **95,** 580, 1929.
Zbl. Gyn. **11a,** 782, 1931.

Istel, Mschr. f. Geb. u. Gyn. **84,** 370, 442, 1930.

Jäger, Zbl. Gyn. **2,** 94, 1931.
Job et Hamet, Bull. de la soc. d'obstétr. et de gynécol. 14, 1925 (ref. Ber. **8,** 757).

Kerr, Americ. journ. of obstetr. a. gynecol. 12, 1926 (ref Ber. **12,** 343).
Transact of the americ. gyn. soc. 1926 (Ref. Zbl. Gyn. **16,** 1044, 1928).
Kerr u. Hendry, Surg. gynecol. a. obstetr. 43, 1926 (ref. Ber. **11,** 251).
Klaften u. Bodnar, Arch. f. Gynäkol. **126,** 65, 1925.
Klee, Mschr. f. Gynäkol. u. Geb. **62,** 346, 1923.
Klein, Ztschr. f. Geb. u. Gyn. **95,** 582, 1929.
Küstner, H., Mschr. f. Geb. u. Gyn. **79,** 286, 1928.
Kynoch, Lancet 1927 (ref. Zbl. Gyn. **37,** 2432, 1928).

v. Lehoczky-Semmelweis, Arch. f. Gynäkol. **127,** 237, 1925.
Lexer, Lehrbuch der allgemeinen Chirurgie.

Martius, Klin. Wschr. **13,** 536, 1924.
Mschr. f. Geb. u. Gyn. **82,** 250, 1929.
Massazza, Clin. ostetr. (ref. Ber. **14,** 800).

Maxwell, Journ. of the Americ. med. assoc. 89, 1927 (ref. Ber. **12,** 862).
la Monica, Rass. Ostetr. 38, 1929 (ref. Zbl. Gyn. **34,** 2167, 1930).
Müller, Zbl. Gyn. **5,** 300, 1926.
Murray, Brit. med. journ. 1924 (ref. Ber. **7,** 221).
Naujoks, Mschr. f. Geb. u. Gyn. **82,** 249, 1929.
Naujoks, Ber. üb. d. ges. Geb.-Gyn. XX (1931) S. 1.
Neumann, H. O., Ztschr. f. Geb. u. Gyn. **94,** 749, 1929.
Mschr. f. Geb. u. Gyn. **82,** 249, 1929.
Payne, Med. J. a. Rec. 1930 (ref. Ber. **20,** 162).
Perrin, Gynécologie 25, 1926 (ref. Berl. **11,** 252).
Pèri, Balard et Mange, Surg. gyn. a. obstetr. 1923 (ref. Ber. **17,** 296).
Phaneuf, Surg. gyn. a. obstetr. 1923 (ref. Ber. **4,** 103).
Piccoli, Arch. di ostetr. e ginecol. 12, 1925 (ref. Ber. **9,** 856).
Pokrowsky u. Rabinowitsch, Arch. f. Gynäkol. **141,** 404, 1930.
Potter, Americ. J. Obstetr. 19, 1930 (ref. Zbl. Gyn. **34,** 2165, 1930).
Prall, Journ. of the Michigan state med. soc. 25, 1926 (ref. Ber. **11,** 253).
Ramos u. Guiroy, Semana med. 26, 1929 (ref. Zbl. Gyn. **27,** 1713, 1930).
Rice, Americ. J. Obstetr. 13, 1927 (ref. Ber. **13,** 187).
Rother, Zbl. Gyn. **30,** 1978, 1926).
Sachs, H., Zbl. Gyn. **19,** 1180, 1930.
Schaaning, (Norwegisch) 1925 (ref. Ber. **9,** 846).
Scepe, (Ungarisch) 1930 (ref. Ber. **17,** 764).
Sceuwicz, Gin. Polska 3, 1924 (ref. Zbl. Gyn. **32,** 2116, 1926).
Scheffzek, Mschr. f. Geb. u. Gyn. **66,** 288, 1924.
Schugt, Zbl. Gyn. **17,** 1135, 1926.
Mschr. f. Geb. u. Gyn. **58,** 146, 1922.
Schumacher, Zbl. Gyn. **16,** 986, 1927.
Schwarz u. Paddock, Americ. journ. of obstetr. a. gynecol. 10, 1925 (ref. Ber. **9,** 399).
Siegel, Mschr. f. Geb. u. Gyn. **62,** 147, 1923.
Sobolev, (Russisch) 1928 (ref. Ber. **15,** 175).
Steinberg, Zbl. Gyn. **7,** 396, 1926.
Steinforth, Zbl. Gyn. **9,** 517, 1930.
Stöckel, Lehrbuch der Geburtshilfe und Gynäkologie.
Strache, Münch. med. Wschr. **13,** 530, 1926.
Süßmann, Zbl. Gyn. **7,** 410, 1929.
Thompson, Americ. J. Obstetr. 19, 1930 (reb. Zbl. Gyn. **20,** 1677, 1931).
Thornhill, Americ. journ. of obstetr. a. gynecol. 13, 1927 (ref. Ber. **12,** 842).
Tofte, Journ. of the Michigan state med. assoc. 25, 1926 (ref. Ber. **11,** 253).
Tollas, Mschr. f. Geb. u. Gyn. 87, 1—2, 1926 (ref. Ber. Zbl. Gyn. **19,** 1613, 1926).
Vallois, Bull. de la soc. d'obstétr. et de gynécol. 17, 1928 (ref. Ber. **14,** 800).
Vogt, „Über Entwicklung und Ausbau der suprasympysären Schnittentbindung an der Universitäts-Frauenklinik Tübingen". Monographie 1921 (Verlag S. Kerger).

Wahlers, Diss. Hamburg, Inst. f. Geburtsh. Finkenau, 1930.
Westphalen, Zbl. Gyn. **7,** 419, 1926.
Wetterwald, Zbl. Gyn. **10,** 592, 1926.
Gynécol. et obstétr. 13, 1926 (ref. Ber. **10,** 217).
Rev. mens. gyn. et obstétr. 1926 (ref. Zbl. Gyn. **5,** 309, 1927).
Wille, Dtsch. med. Wschr. **14,** 569, 1926.
Ztschr. f. Geb. u. Gyn. **90,** 201, 1928.
Williams, Americ. journ. of obstetr. a. gynecol. 12, 1926 (ref. Ber. **12,** 184).
Williamson, Americ. journ. of obstetr. a. gynecol. 13, 1927 (ref. Ber. **12,** 393).
Wilson, Americ. journ. of obstetr. a. gynecol. 12, 1926 (ref. Ber. **11,** 349).
Lancet 213, 1927 (ref. Ber. **13,** 373).
Americ. journ. of obstetr. a. gynecol. 14, 1927 (ref. Zbl. Gyn. **46,** 2946, 1929).
Winter, Zbl. Gyn. **1,** 7, 1929.
Zbl. Gyn. **30,** 1874, 1929.
Zbl. Gyn. **1,** 1, 1928.
Zbl. Gyn. **39,** 2497, 1928.
Arch. f. Gynäk. **137,** 795, 1929.
Dtsch. med. Wschr. **18,** 740, 1930.

Es ist mir eine angenehme Pflicht, an dieser Stelle Herrn Geheimrat Kehrer für die freundliche Überlassung des Themas, Herrn Professor Naujoks für seine wertvolle Anregung und Unterstützung bei Fertigstellung der Arbeit, für Überlassung der interessanten Fälle und Abbildungen, sowie für die Übernahme des Referates, und Herrn Professor H. O. Neumann für die freundliche Durchsicht der mikroskopischen Präparate meinen herzlichsten Dank auszusprechen.

Lebenslauf.

Am 21. Juni 1907 wurde ich als Sohn des Diplomingenieurs Wilhelm Pfannkuch in Berlin-Niederschöneweide geboren. Ich wurde evangelisch erzogen und besuchte die Vorschule und das Realgymnasium zu Oberschöneweide, wo ich Ostern 1926 das Reifezeugnis erhielt.

Ich beschloß, Medizin zu studieren und besuchte die Universitäten Berlin, Freiburg, Marburg, München und Innsbruck. Im Frühjahr 1929 bestand ich in Marburg die ärztliche Vorprüfung, im Sommer 1932 daselbst das Staatsexamen.

Während meiner vorklinischen Semester hatte ich zu Lehrern die Professoren und Privatdozenten: Böker, Klaussen, Dittler, Fick, Fischer, Geinitz, Göppert, Gutherz, Graf Haller, Henkel, Hoffmann, Jakobshagen, Kniep, Knoop, Kutscher, Leß, Metzner, Mie, v. Möllendorff, Schlenk, Spemann, Staudinger, Weißenberg, in den klinischen Semestern die Professoren und Privatdozenten: Baur, Böminghaus, Brock, Döderlein, Drevermann, Eimer, Engelhard, Fahrig, Flößner, Freudenberg, Göppert, Grüter, Gürber, Hildebrand, Jarrisch, Kehrer, Klapp, Klewitz, Kumer, Krainz, Kretschmer, Lang, Lexer, Loos, Mayer, Mauz, Naujoks, Neumann, Pfannenstiel, Ranzi, v. Romberg, Ruete, Schenk, Schwenkenbecher, Steyver, v. Stubenrauch, Uffenorde, Versé, Weber, Wiedhopf, v. Zumbusch.

Allen meinen Lehrern sei an dieser Stelle herzlich gedankt.

Sieben Monate des praktischen Jahres verbrachte ich an der Medizinischen Klinik in Marburg, die restlichen fünf Monate am Landkrankenhaus in Arolsen. Am 26. Juli 1933 erhielt ich die Approbation als Arzt. Seitdem bin ich Assistenzarzt am „Roten Kreuz“ in Wiesbaden.